햄스터에서 전염된 것으로 생각되는 *Trichophyton mentagrophytes* 감염증 1예

동국대학교 의과대학 피부과학교실, 임상병리학교실*

김연진 · 최진혁 · 방장석 · 서무규 · 이정우 · 김태훈 · 하경임*

=Abstract=

A Case of *Trichophyton mentagrophytes* Infection Probably Transmitted from Hamster

Yeon Jin Kim, Jin Hyouk Choi, Jang Seok Bang, Moo Kyu Suh, Jeong Woo Lee, Tae Hoon Kim and Gyoung Yim Ha*

Departments of Dermatology, Clinical Pathology, College of Medicine, Dongguk University, Kyongju, Korea*

Hamster is mammal which belongs to the rodent family, usually small in size and frequently nocturnal in their habits and small pet kept in many countries today.

We report a case of *Trichophyton(T.) mentagrophytes* infection probably transmitted from hamster. A 11-year-old girl was presented with a 1 month history of pruritic 3×2cm-sized erythematous scaly papular patch on the left posterior thigh. Culture from a thigh lesion of patient on Sabouraud dextrose agar showed *T. mentagrophytes*. One hundred mg of itraconazole per day for 15 days was tried and skin lesion was improved without recurrence.

[Kor J Med Mycol 5(3): 140-143]

Key Words: Hamster, *Trichophyton mentagrophytes* infection

서 론

피부사상균은 생태학적으로 인체에서 인체로 전파하며 동물은 비교적 잘 침범하지 않는 인체친화성, 동물에 주로 기생하다 인체와 접촉으로 인해 감염을 일으키는 동물친화성, 토양에 주로 기생하나 노출된 인체나 동물의 피부 및 모발에 감염을 일으키는 토양친화성 진균으로 나뉘어진다[1,2]. 동물친화성 진균에 의한 표재성 피부사상균증은 매개동물 및 원인 진균에 있어서 매우 다양화되고 있으며, 특히 사회 문화적 변화에 따른 애완 동물의 선호에 따라 질병발생 또한 증가되고 있다[2~4].

저자들은 11세 여자 환자에서 애완용으로 키우던 햄스터에 의해 전염된 것으로 사료되는 *Trichophyton(T.) mentagrophytes*에 의한 체부백선을 경험하고 감염원이 매우 흥미롭고, 앞으로 다수 발생할 수 있는 증례라 생각되어 문헌고찰과 함께 보고한다.

증 례

환 자: 강 O O, 11세, 여자

초진일: 1999년 9월 6일

주 소: 좌측 대퇴부 후면에 발생한 소양감을 동반한 홍반성 인설성 구진성 반

현병력: 내원 1개월 전 좌측 대퇴부 후면에 홍

†별책 요청 저자: 서무규, 780-350 경북 경주시 석장동 1090-1 동국의대부속 경주병원 피부과
전화: (054)770-8269, Fax: (054)773-1581, E-mail: mksuhmd@hanmail.net

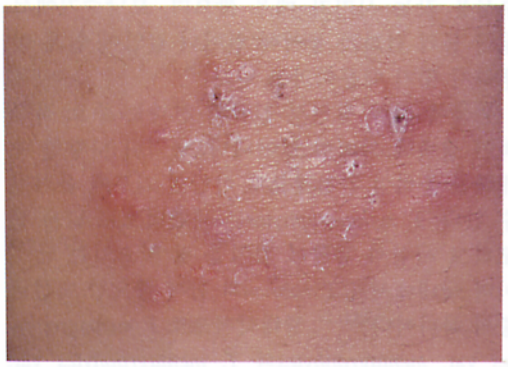

Fig. 1. A localized, 3×2cm-sized erythematous scaly papular patch on the left posterior thigh.

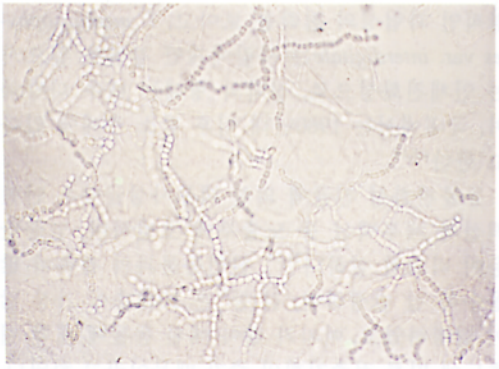

Fig. 2. Numerous long hyphae of *Trichophyton mentagrophytes* (KOH mount, ×400).

반성 구진성 반이 발생한 뒤 점차 크기가 커지며 소양증이 동반되어 본원에 내원하였다.

과거력: 특기 사항 없음.

가족력: 특기 사항 없음.

피부 소견: 좌측 대퇴부 후면에 직경 3.0 cm×2.0 cm 크기의 홍반성 인설성 구진성 반이 관찰되었고 (Fig. 1), 소양증이 동반되었으며 족부백선이나 조갑백선은 없었다.

이학적 소견: 특기 사항 없음.

진균학적 소견: 좌측 대퇴부 후면에서 시행한 KOH 도말검사상 다수의 균사가 관찰되었다 (Fig. 2). 병소 부위의 인설을 사부로 배지 (Sabouraud dextrose agar)에 접종하여 25℃에서 2주간 배양한 결과 담황색의 과립형의 집락이 형성되었으며 (Fig. 3), 이 집락의 현미경 관찰상 포도송이 모양의 구형의 소분생자와 코일 모양의 나선형의 균사가

Fig. 3. Cream-colored granular colonies on Sabouraud's dextrose agar at 2 weeks at 25℃.

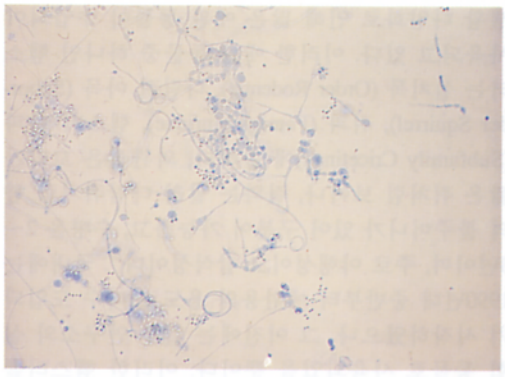

Fig. 4. Typical spiral hyphae and grape-shaped microconidia of *T. mentagrophytes* were shown in slide culture (Cotton-blue stain, ×400).

관찰되어 *T. mentagrophytes*로 동정하였다 (Fig. 4).

역학적 관찰: 환자는 4개월 전 초등학교 근처의 문방구에서 애완용 햄스터 2마리를 구입하여 키우고 있었으며, 다른 가축이나 동물의 접촉은 없었다고 한다. 햄스터들은 약 40여일 전부터 설사와 함께 털이 빠지기 시작하여 약 10일 뒤 죽었다

고 하며, 죽기 전 귀와 등 부분을 자주 긁었고, 그 부위에는 털이 빠졌다고 한다. 같은 증상을 보였던 환자의 친구가 키우던 햄스터는 동물병원에 가서 곰팡이에 의한 피부병이라고 진단받고 치료를 받았다고 한다.

치료 및 경과: Itraconazole을 1일 100 mg씩 15일간 경구투여한 후 약간의 홍반을 남긴 채 치유되었다.

고 찰

체부백선은 여러 피부사상균에 의해 발생하는 비교적 흔한 표재성 진균질환으로 두부, 수발부, 손, 발, 안면 및 서혜부를 제외한 피부에 발생하는 진균증을 말한다[1,2]. 환자와의 직접접촉, 자가중복감염 이외에도 가축 및 애완용 동물들이 감염원으로 작용할 수 있으며 소, 고양이, 개, 돼지, 한국제래 산양, 코끼리, 물범, 원숭이, 랫트, 야생쥐 등에서 많은 병원성 진균들이 분리되었다[5~8]. 이러한 동물들은 역학적으로 병원성 진균을 인체에 옮겨주는 매개체의 역할과 병원성 진균이 토양내에서 잘 자랄 수 있도록 영양분 및 환경을 제공하는 역할을 수행한다고 한다[9].

최근 사회 문화적 발달과 함께 국민들의 취미생활 다양화로 인해 많은 애완 동물이 수입되어 사육되고 있다. 이러한 애완 동물중 하나인 햄스터는 설치목 (Order Rodentia), 다람쥐 아목 (Suborder Squirrel), 쥐과 (Family Muridae), 햄스터 아과 (Subfamily Cricetinae)에 속하며, 외관상은 꼬리가 짧은 쥐처럼 보이나, 쥐와는 달리 다람쥐처럼 뺨의 볼주머니가 있어 구분이 가능하고, 수명은 2~3년이며, 주로 야행성이고 잡식성이다[10]. 국내에는 1990년대 중반부터 애완용의 용도로 다수 도입되기 시작하였으나, 그 이전에는 일부 연구소의 실험 동물로 사육되었을 뿐이다. 이러한 햄스터를 포함한 설치류에서는 국내외 모두 *T. mentagrophytes*가 많이 검출되었으며[7,11~14], 피부감염뿐만이 아니라, 피부병변이 없이도 높은 보균율을 보였다고 한다[15]. 설치류에서 진균에 의한 피부질환은 탈모반과 인설이 덮혀 있는 회색반 등이 나타날 수 있으며 본 증례에서도 보고자가 직접관찰할 수는 없었으나 탈모증상을 보였다고 한다. 사람과는 달리 설치류에서는 *T. mentagrophytes*가 정상균총으로 존재하거나 극히 적은 증상을 나타내게 되는데 이처럼 높은 저항성을 보이는 것은 감수성을 갖는 시기가 매우 짧으며, 모낭주기에서 탈락 등의 변화가 동시에 일어나 감염이 쉽게 발생하지 않기 때문이라고 한다[3,16].

동물에 의한 병원성 진균의 전파는 주로 직접적인 접촉에 의하여 일어나나, 공기나 다양한 매개체를 통하여 간접적으로 사람의 피부에 옮겨질 수 있다. *T. mentagrophytes*는 세계적으로 넓게 분포하고 사람과 동물에 감염을 잘 일으키는 균[2,14]이며 국내에서도 *T. rubrum*과 함께 중요한 백선균중의 하나이다[4,5,11,17]. 생태학적으로 *T. mentagrophytes* var. *mentagrophytes*와 *T. mentagrophytes* var. *interdigitale*로 구분되며, *T. mentagrophytes* var. *mentagrophytes*는 동물친화성으로 사람에게 병변을 일으킬 경우에는 염증반응이 심한 두부독창, 체부백선, 수발백선 및 안면백선을 일으키며, 배양시 전형적인 과립성의 집락을 보이고, *T. mentagrophytes* var. *interdigitale*는 사람에게만 감염을 일으키는 인체친화성으로, 집락의 형태는 매우 다양하며, 국내에서는 1960년대 이후 감소 추세에 있다고 한다[4,6,14].

동물친화성 진균에 의한 피부사상균증은 안면백선과 체부백선 등 노출부에 호발하며, 염증반응이 비교적 심하다[11,14]. 원인동물과의 접촉이 많을수록 잘 발생하여, 김 등[11]은 10대층이 가장 많이 발병하였고, 여자가 많아 애완 동물에 대한 애호도에 따른 접촉기회의 증가 때문이라고 하였다. 본 증례에서도 11세 여자로 여름철에 반바지를 입어 대퇴부는 노출 부위였으며, 가족구성원 중 햄스터와 가장 많은 접촉을 했다고 하여 본 증이 애완용으로 키우던 햄스터에 의해 전염된 것으로 사료된다.

동물친화성 진균에 의한 감염은 임상증상에 비해 비교적 치료가 잘되지만, 원인 균주에 따라 감수성의 차이가 있으므로 적절한 약제의 선택이 중요하다. 감염된 동물의 치료는 대개 griseofulvin을 경구투여하여 좋은 효과를 거둔다고 하나[3] 피부병변이 없는 보균기간이 있을 수 있으므로 주의 깊은 관리가 필요하다.

참 고 문 헌

1. 대한피부과학회 교과서 편찬위원회 편저. 피부과학. 개정 3판. 서울: 여문각, 1994: 253-260
2. Odom RB, James WD, Berger TG. Andrews's diseases of the skin. 9th ed. Philadelphia: WB

Saunders, 2000: 358-379
3. Rippon JW. Medical mycology: The pathogenic fungi and the pathogenic actinomycetes. 3rd ed., Philadelphia: WB Saunders, 1988: 224-231
4. 서순봉. 우리나라의 피부사상균증과 원인균의 변천. 의진균지 1996; 1: 1-10
5. 경명수, 김경수, 신동훈 등. 체부백선의 임상상과 진균학적 연관성. 의진균지 1998; 3: 139-146
6. 전재복. 피부질환을 일으키는 진균의 종류와 대책. 의약정보. 서울: 약업신문사, 1996: 10-14
7. 홍진경, 이준형, 조백기 등. 야생쥐의 피부사상균 및 각질친화성 진균의 보균실태에 관한 연구. 의진균지 1998; 3: 147-154
8. 김상원, 서순봉. *Microsporum canis*의 감염증과 그 균학적 성상. 대피지 1977; 15: 7-13
9. Mantovani A. The role of animals in the epidemiology of the mycoses. Mycopathologia 1978; 65: 61-66
10. 동서문화편집부. Pascal 세계대백과사전. 서울: 동서문화, 1999: 17549
11. 김상원, 장효찬. 토끼에서 전염된 *Trichophyton mentagrophytes*감염증과 그 균학적 성상. 의진균지 1999; 4: 117-123
12. Dolan MM, Kligman AM, Kobylinski PG, Motsavage MA. Ringworm epizootics in laboratory mice and rats: experimental and accidental transmission of infection. J Invest Dermatol 1958; 30: 23-35
13. Hasegawa A. Dermatophytes from animals. Jpn J Med Mycol 2000; 41: 1-4
14. Martin AG, Kobayashi GS. Superficial fungal infection: Dermatophytosis, tinea nigra, piedra. In: Freedberg IM, Eisen AZ, Wolff K, et al, eds. Dermatology in general medicine. 5th ed. New York: McGraw-Hill, 1999: 2337-2357
15. López-Martínez R, Mier T, Quirarte M. Dermatophytes isolated from laboratory animals. Mycopathologia 1984; 88: 111-113
16. Kligman AM. Pathophysiology of ringworm infections in animals with skin cycles. J Invest Dermatol 1956; 27: 171-185
17. 정경재, 전재복. 실내분진으로부터 백선균의 분리. 의진균지 1996; 1: 71-82