노인에서 *Microsporum canis*에 의해 발생한 광범위한 두부 독창 1예

전남대학교 의과대학 피부과학교실

안은영 · 이지범 · 이승철 · 원영호

=Abstract=

A Case of Extensive Kerion Celsi due to *Microsporum canis* in an Aged Woman

Eun Young Ahn, Jee Bum Lee, Seung Chul Lee and Young Ho Won

Department of Dermatology, Chonnam University Medical School, Kwangju, Korea

Kerion celsi, a severe inflammatory type of tinea capitis, which occurs chiefly in children between the ages of 4 and 14 years.

We report a case of kerion celsi occuring in an elderly woman. She is a 67-year old woman, presented with inflammatory, boggy mass studded with broken hairs, and oozing purulent materials from follicular orifices on the parietal scalp, which had been extending over almost entire scalp for 2 weeks. Kerion celsi caused by *M. canis* with atypical microscopic findings of the colony on the Sabouraud's dextrose agar was diagnosed by PCR analysis using RAPD method.

This case is reported with two interesting facts: Kerion celsi is occuring rarely in old persons; Clinically kerion celsi progressed rapidly after onset in this case. **[Kor J Med Mycol 5(1): 31-34]**

Key Words: Kerion celsi, Eldery, *M. canis*

서 론

독창 (Kerion celsi)은 토양친화성 및 동물친화성 피부사상균에 의한 염증형 두부백선으로 모낭염을 일으켜 농포가 발생되고, 서로 융합되어 농종을 형성하며, 치료하지 않고 방치할 경우 영구탈모를 남길 수 있다[1]. 이들은 동물친화성 및 토양친화성 피부사상균에 의하여 발생하는데, *Microsporum*(*M.*) *canis*, *Trichophyton*(*T.*) *mentagrophyte* 등이 주원인균이다[2~5]. 대부분은 10세 미만의 소아에 호발하고, 평균 유병기간은 4.3개월(남자 4.4개월, 여자 4.2개월)로 보고되었다[6].

저자들은 67세 노인에서 *M. canis*에 의해 발생한 두부 독창이 두정부에 국한되어 존재하다가 2주 미만의 짧은 기간 동안 광범위하게 진행된 1예를 경험하고 문헌고찰과 함께 보고한다.

증 례

환 자: 신 OO, 67세, 여자

초진일: 1999년 3월 26일

주 소: 두정부에 국한되어 모공을 중심으로 발생한 농포성 결절

현병력: 내원 2개월 전부터 두정부에 국한되어 발생한 압통을 동반한 소수의 농포성 결절을 주소로 내원하였다. 내원 당시 농포성 결절에서 실시한 KOH 도말검사상 균사는 관찰되지 않았다. 기왕력상 가족내 진균질환 이환자가 없고, 애완동물이나 가축과 접촉한 병력이 없어 모낭염을 동

†별책 요청 저자: 원영호, 501-757 광주광역시 동구 학동 8 전남대학교 병원 피부과

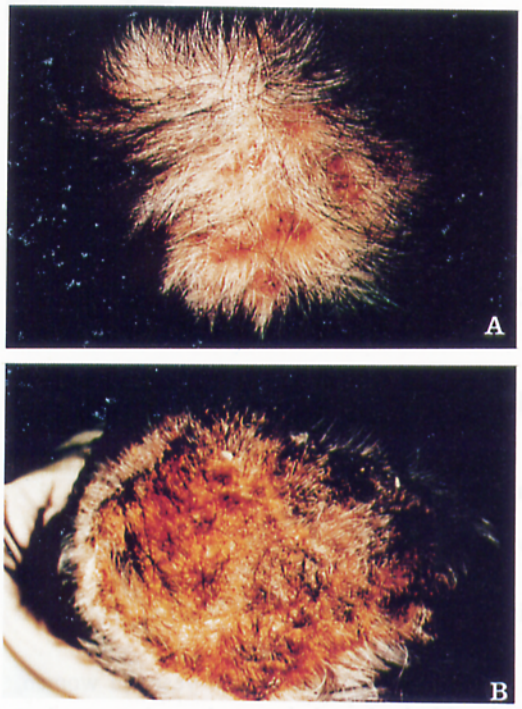

Fig. 1. A localized erythematous pustulopapules on the vertex of the scalp, on her first visit (**A**), and two weeks later, a 20×15 cm sized, thick yellowish crusted plaque with whitish discharge and pustules on the scalp (**B**).

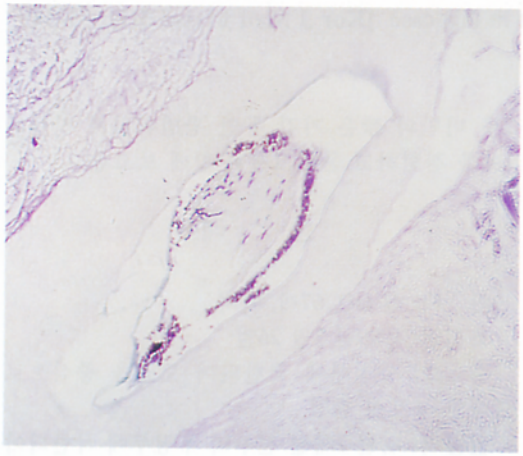

Fig. 2. Many spores around the hair shaft, and numerous hyphae in the hair shaft (d-PAS stain, ×400).

반한 지루성 피부염 및 두부 모낭주위염 의증하에 경구 항생제로 치료를 시작하였는데, 2주 후 다시 내원시 두피의 70% 이상을 침범하는 두꺼운

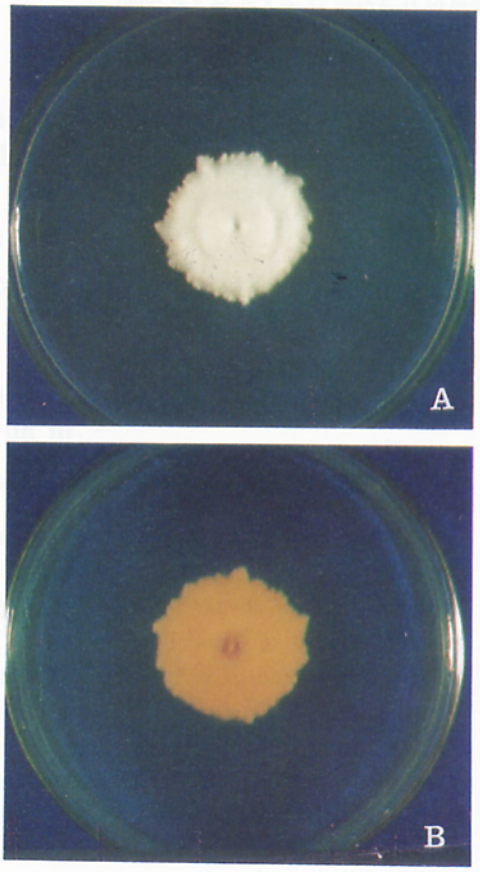

Fig. 3. Slowly growing, whitish colony with marginal sawtooth appearance (**A**), and the reverse is yelloworange colored (**B**) (25℃, 3 weeks after fungal culture with Sabouraud dextrose agar).

판상의 병변으로 빠르게 진행되어 있었다.

과거력 및 가족력: 특기사항 없음

이학적 소견: 특기사항 없음

피부소견: 처음 내원시에는 두정부에 국한되어 소수의 홍반성 및 농포성 결절들이 존재하였다 (Fig. 1A). 2주 후 다시 내원시에는 두정부에서 전두부 및 후두부에 걸쳐 경계가 명확한 20×15 cm 크기의 두꺼운 황색의 가피와 농포성 결절로 구성된 판상의 병변이 관찰되었 (Fig. 1B). 그리고 병변부의 머리카락이 쉽게 빠지는 것을 관찰 할 수 있었다.

일반검사소견: 일반 혈액 검사 및 화학 검사, 소변 검사, 흉부 방사선 검사는 정상범위 이거나 음성을 보였으며, 두피의 농포에서 시행한 세균도말 및 배양검사에서 세균은 발견되지 않았다.

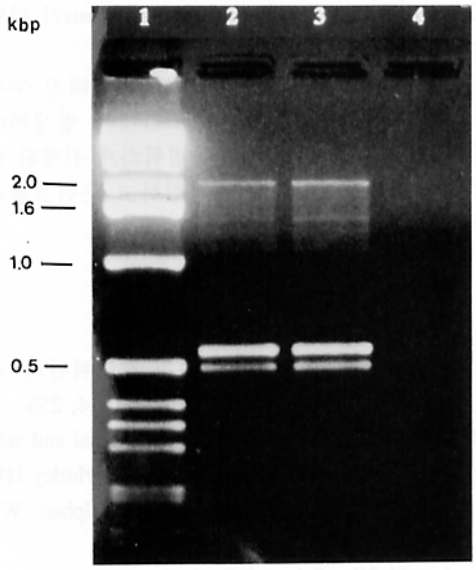

Fig. 4. Result of DNA analysis using RAPD method using random primer (5'-AGTCAGCCAC-3'). Lane 1: 1 kb ladder, Lane 2: *M. canis* standard as a positive control, Lane 3: the dermatophyte isolated from patient, Lane 4: negative control

병리조직학적 소견: 두정부의 농포성 결절에서 시행한 조직 생검의 H & E 염색상, 진피의 전층에 걸쳐 염증세포의 육아종성 침윤이 관찰되었고, D-PAS 염색상 붉게 염색되는 많은 균사와 포자가 모발의 내부 및 주위에 관찰되었다 (Fig. 2).

진균검사 소견: Wood 등 검사에서 모발에서 녹색 형광을 보였고, KOH도말 검사상 다수의 포자 및 균사가 관찰되었다. 병소부의 모발과 농을 채취하여 Sabouraud 포도당 배지에서 3주간 배양한 결과 배지의 전면에는 흰색의 균사가 배지의 표면으로 비교적 두껍게 퍼져서 자라있고 (Fig. 3A), 배지의 후면에서는 황색의 집락을 관찰할 수 있었다 (Fig. 3B).

슬라이드 배양검사상 다수의 균사 및 방추형의 대생분자들이 관찰되었고, 대생분자들은 5~6개의 격벽으로 나누어져 있어 *M.canis*로 의심하였다. 배양검사상 배지위에 형성된 집락의 모양이 비특이적이고 자라는 속도가 매우 느려서 RAPD (random amplified polymorphic DNA) PCR 방법을 이용한 DNA 분석으로 확인하였다.

RAPD PCR 방법

1) fungal DNA **추출:** 평판 배지에 배양한 임상분리주를 Sabouraud dextrose agar (SDA)에 접종하여 25℃에서 2주간 배양된 집락을 SET buffer [75 mM NaCl, 25 mM ethylenediamine tetraacetic acid (EDTA), 20 mM Tris-HCl, pH 8.0] 4 ml로 처리하여 40 ml 원심 tube에 수집하고 vortex 하여 분쇄한 후, lysozyme (2.5 mg/ml) 1 ml을 넣어 실온에서 1시간 동안 반응시켰다. 이에 RNase (10 mg/ml) 25 μl를 첨가하여 37℃에서 1시간 배양시킨 다음 6M NaCl 2 ml과 chloroform 7.5 ml을 넣어 잘 혼합하여 10,000 rpm에서 20분 동안 원심분리하였다. 원심 분리한 상층액은 새 원심 tube에 옮긴 후 상층액 동양의 cold isopropanol을 넣어 DNA를 침전시키고 70% ethanol로 세척한 후 TE (10 mM Tris-HCl pH 8.0, 1 mM EDTA pH 8.0) buffer에 녹여 분광광도계상의 260 nm에서 농도를 측정하였다.

2) Primer: random primer (5'-AGTCAGCCAC-3').

3) PCR **조건:** 10 mM Tris-HCl (pH 9.0), 50 mM KCl, 10 mM NaCl, 1.5 mM $MgCl_2$, 0.1% Triton X-100, 200 μM dNTPs (dATP, dCTP, dGTP and dTTP), 40 pmol primer, 1U of Taq DNA polymerase (Perkin Elmer, U.S.A)으로 반응 혼합물이 50 μl가 되도록 하였다. PCR은 thermal cycler (Ericomp, San Diego, CA, U.S.A.)를 사용하였으며, 먼저 DNA denaturation은 94℃에서 2분, annealing은 34℃에서 2분, extention은 72℃에서 4분으로 2회 반복하고, 그후 denaturation (94℃에서 1분), annealing (34℃에서 1분), extention (72℃에서 2분)의 반응 횟수를 35회 실시한 후 마지막에 extention (72℃에서 10분)을 하였다. 증폭된 DNA는 ethidium bromide가 들어 있는 1X TBE buffer에 녹인 1.5% agarose gel에서 90 volt로 90분간 전기영동을 시킨 후 자외선 발광기로 관찰하였다.

RAPD PCR **결과:** *M. canis*에 대한 표준균주(임상분리주)와 환자에서의 결과가 서로 일치하는 띠 (band)를 형성하는 것을 관찰할 수 있었다 (Fig. 4).

이상의 진균학적 소견으로 *M. canis*로 동정하였다.

치료 및 경과: $KMnO_4$ (1:8000) 수용액으로 습포를 시행하고 itraconazole (200 mg/day) 경구투여 후 2주째에 임상적인 호전이 관찰되었으나 사지 및 체간에 반구진성 약진이 발생하여 terbinafine으로 (250 mg/day) 교체하고 약 2주 경과 후 호전되었으며, 현재 6개월째 경과 관찰 중으로 재발은 없는 상태이다.

고 찰

두부 독창은 피부사상균이 모발을 침범하여 농포 및 농종 등 심한 염증성 피부반응을 일으키는 심재성 백선이다. 원인균은 *M. canis, T. mentagrophytes, T. verrucosum* 등 동물친화성 피부사상균이 가장 많으며, *M. gypseum, T. tonsurans, T. rubrum* 등도 본 증을 일으킬 수 있다[1~5]. 우리나라의 두부 백선의 원인균으로 1970년대 중반까지는 인간친화성 (anthropophilic) 진균인 *T. ferrugienum*이 주종을 이루었으나[7], 그후 동물친화성 (zoophilic) 진균인 *M. canis*가 증가되면서 두부 백선의 주 원인균을 이루었다[8]. *M. canis*에 의한 두부 백선이 증가되는 원인으로 감염원인 애완동물의 사육 증가, 토양과 환경의 변화, 중간 숙주인 야생동물의 번식 증가 등으로 추측된다[9]. 김 등[10]은 두부 백선증 환자의 29%, 김 등[11]은 49%에서 감염원인 애완동물이나 가축을 기르고 있었다고 보고하였다. 본 증례에서는 애완동물이나 가축을 기른 병력이 없고, 가족내 진균질환 이환자가 없어서 그 원인 경로를 정확히 밝힐 수는 없었으나 2개월간 개인 의원이나 약국에서 치료하면서 지속적으로 스테로이드 연고를 사용하여 병을 악화시켰을 것으로 사료된다.

독창의 발생 기전으로 개체의 면역학적 반응이 관여하는 것으로 간주되는데, Rasmussen과 Ahmed[12]는 독창 환자 16명 중 15명에서 trichophytin 항원에 대해 10 mm 이상의 반응을 보여 세포면역반응이 독창의 형성에 관여할 것으로 생각했다. 전 등[6]에 의하면 약 90% 정도는 15세 미만의 소아에서 발생한다고 보고 하였는데 이는 사춘기 이후에는 androgen에 의해 피지선의 발달이 이루어져 진균에 대해 정균 작용이 있는 short-chain fatty acid가 증가되어 백선의 자연 치유에 관여하기 때문으로 생각된다[13]. 본 증례는 67세 여자에서 발생한 예로 폐경기가 지나면서 피지선의 분비가 감소되어 진균 감염을 쉽게 일으킬 수 있는 조건을 형성했을 것으로 여겨진다. 감별해야할 질환으로는 절종, 농가진, 농가진성 습진, 지루성 습진, 두부 만성 농피증 등이 있다[1,3].

본 질환은 일반적으로 배양검사를 통하여 원인균주를 동정함으로써 확진할 수 있으나, 본 증례는 배양검사상 배지위에 형성된 집락의 모양이 비특이적이고 자라는 속도가 매우 느려서 RAPD PCR 방법으로 DNA를 분석하여 *M. canis*가 원인균주임을 확인하였다.

주로 소아에서 발생하는 것으로 알려진 두부 독창이 비전형적으로 67세 노인에서 발생하여 2주 미만의 짧은 기간동안 광범위하게 진행된 임상적인 경과를 취한 예를 경험하고 문헌고찰과 함께 보고한다.

참 고 문 헌

1. 대한피부과학회 교과서 편찬 간행위원회. 피부과학. 개정 3판 서울: 여문각 1994; 256
2. Elgart ML, Warren NG. The superficial and subcutaneous mycoses. In: Moscella SL, Hurley HY, eds. Dermatology, 3rd ed. Philadelphia: WB Saunders 1992; 869-896
3. Arnold HL, Odom RB, James WD. Andrews' disease of the skin. 8th ed. Philadelphia: WB Saunders 1990; 319-324
4. Rippon JW. Medical mycology, 3rd ed. Philadelphia: WB Saunder Co. 1998; 169-275
5. Kwon-Chung KJ, Benneett JE. Medical mycology, Philadelphia, London: Lea & Febiger 1992; 143-153
6. 전인기, 임미혜, 이승철, 원영호. 전남지방 두부백선의 임상 및 진균학적 관찰 (1986-1995). 대한의진균학회지 1996; 1: 83-89
7. 김홍식. 피부사상균 질환의 역학적 및 균학적 연구. 대피지 1975; 13: 69-74
8. 박경진, 김진혁, 신실. 피부사상균증의 임상적 및 균학적 조사연구. 대피지 1978; 16: 435-442
9. 김상원, 서순봉. *Microsporum canis*의 감염증과 그 균학적 성상. 대피지 1977; 15: 7-16
10. 김보형, 정은정, 조백기, 허원. 서울지방 두부백선증의 임상 및 진균학적 연구. 대피지 1982; 20: 383-396
11. 김도원, 오수희, 서순봉. *Microsporum canis* 감염증의 만연 상태. 대피지 1983; 21: 695-701
12. Rasmussen JE, Ahmed AR. Trichophytin reaction in children with tinea capitis. Arch Dermatol 1978; 114: 371-372
13. Pochi PE, Struss JS, Downing DT. Age related changes in sebaceous gland activity. J Invest Dermatol 1979; 73: 108-111