# *Malassezia* 간찰진 1예

남원의료원 피부과

윤 석 권

=Abstract=

## A Case of *Malassezia* Intertrigo

**Seok Kweon Yun**

*Department of Dermatology, Namwon Medical Center, Namwon, Korea*

*Malassezia* intertrigo is a very rare clinical entity in which the clinical lesions occur in intertriginous areas as erythematous scaling macules and direct microscopic examinations of scales reveal only large numbers of yeast forms of *Malassezia* organism.

A 59-year-old man, developed brown, finely scaling macular lesions on the inguinal areas. Direct microscopy and culture of the scalings taken from the lesional areas of the patient revealed only oval forms of *Malassezia* organism. **[Kor J Med Mycol 5(1): 35-38]**

**Key Words:** *Malassezia* intertrigo

## 서 론

사람의 피부에 정상 균총으로 존재하는 *Malassezia* 효모균은 표재성 피부질환[1~3]과 전신 감염[4]을 일으킬 수 있다. 표재성 피부질환으로는 전풍과 *Malassezia* (*Pityrosporum*) 모낭염 등이 있다. 전신 감염증은 지방산이 함유된 수액 제재를 비경구적으로 투여받는 면역 능력이 감소한 신생아나 성인에서 주로 발생된다. 본 진균은 균사 상 (mycelial phase)과 효모 상 (yeast phase)의 두 가지 형태를 보일 수 있다. 전풍 병변에서는 균사 상과 효모 상의 균 요소가 보이고[2,5], 지루피부염[6,7]과 *Malassezia* 모낭염[3] 및 전신 감염증[4] 때는 효모 상 균 요소가 관찰된다.

*Malassezia* 간찰진 (intertrigo)은 겨드랑이나 사타구니 또는 주와부 등의 간찰부에 *Malassezia* 효모균에 의해 발생하는 표재성 진균 감염증으로 병변부에서는 효모 상의 진균만이 관찰되며 균사 상의 진균은 관찰되지 않는다[8,9]. 본 질환은 간찰부에 발생하는 전풍과는 임상적으로 감별이 어렵지만 병변부에 존재하는 균의 형태학적 차이로 쉽게 감별할 수 있다.

저자는 59세 남자의 양측 사타구니에 발생한 *Malassezia* 간찰진 1예를 경험하고 매우 드문 증례로 생각되어 보고한다.

## 증 례

**환 자:** 한 O O, 59세, 남자

**초진일:** 1997년 3월 13일

**주 소:** 양측 사타구니의 갈색 반점

**현병력 및 피부소견:** 내원 8개월전부터 양측 사타구니에 갈색 반점이 발생하기 시작하였고 점차 그 크기가 증가하여 일부는 서로 융합되어 큰 반을 형성하였고 그 표면은 미세한 인설로 덮여 있었으며 (Fig. 1) 자각 증상은 없었다.

**과거력:** 특기 사항 없음

**가족력:** 특기 사항 없음

**이학적 소견:** 피부 병변외에 특기 사항 없음

**진균 검사 소견:** 병변의 직접 도말검사 상 타원형의 효모양 균이 관찰 (Fig. 2)되었고 균사는 관찰

†별책 요청 저자: 윤석권, 590-210 전북 남원시 고죽동 200 남원의료원 피부과

**Fig. 1.** Multiple, brown, finely scaling macular lesions on inguinal area.

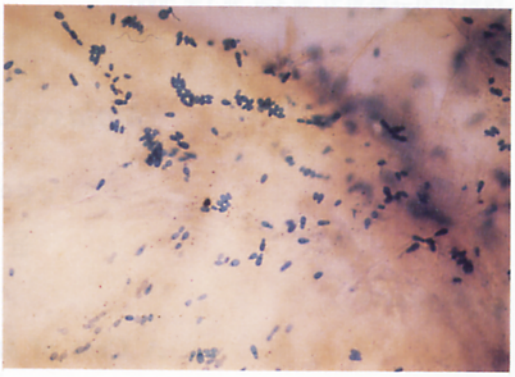

**Fig. 2.** Parker Quink Ink/KOH preparation of the scales taken from the lesion showing only oval forms of *Malassezia* organism (×385).

**Fig. 3.** Culture of *Malassezia* yeasts from the scales taken from the lesion. Grown on the medium of Leeming and Notman incubated at 34℃ for 7 days.

되지 않았다. Leeming과 Notman[10]이 *Malassezia* 효모균의 배양을 위해 고안한 평판배지에 배양하여 *Malassezia* 효모균의 집락을 분리하였으며 (Fig. 3) 집락의 현미경 소견에서는 타원형의 세포가 주로 관찰되었다. 분리된 균주를 지질을 첨가하지 않은 Sabouraud dextrose 배지에 3주간 계대 배양을 시행하였으나 균은 자라지 않았다.

**치료 및 경과:** 국소용 항진균제 (isoconazole nitrate, Travogen®)를 1개월간 도포하여 병변은 소실되었다.

## 고 찰

*Malassezia* 효모균은 효모 상과 균사 상의 이형태성 호지성 효모균 (dimorphic lipophilic yeast)으로 효모 상은 그 형태에 따라 *Pityrosporum* (*P.*) *orbiculare*와 *P. ovale*로 분류되어 왔다[5,7,11]. 그러나 두가지 효모 상은 한때 동일 진균의 다른 시기를 반영하는 것으로도 알려졌고, 2가지 효모 상 모두에서 균사 상으로의 전환이 일어 날 수 있다[10,12~14]. 따라서 *P. orbiculare*와 *P. ovale*는 *M. furfur*로 공식 통합되기도 하였다[15,16]. 1996년 Guého 등[17]은 *Malassezia* 속을 형태학적, 생리학적 및 분자 생물학적 특성에 따라 7가지 균종, 즉 *M. furfur*, *M. pachydermatis*, *M. sympodialis*, *M. globosa*, *M. obtusa*, *M. restricta* 및 *M. slooffiae*로 구분하였는데, 기존에 *M. furfur*로 동정된 균주들 중 일부는 다른 종으로 재 분류되었다. 본 증례 보고에서는 분리된 균주들을 종 (species)까지는 동정하지 않았으며, 지질을 첨가하지 않은 Sabouraud dextrose 배지에 3주간의 계대 배양에도 균의 성장을 관찰할 수 없어서 *M. pachydermatis*는 원인균으로 배제할 수 있었다.

*Malassezia* 간찰진에 대한 보고는 전풍과는 대조적으로 매우 드물며 지금까지 총 3예를 찾을

수 있었다. *Malassezia* 간찰진의 보고가 적은 이유가 실제로 발생빈도가 적기 때문인지 또는 환자 진료시 직접 도말 검사를 시행하지 않고 육안적 소견에만 의존하여 전풍이나 다른 질환으로 간과되기 때문인지는 관심을 갖고 관찰해 볼 필요가 있다. 1980년 Soh[8]는 *Malassezia* 간찰진 2예를 최초로 보고하면서 *Malassezia* 간찰진이라는 용어를 사용하였다. 두 환자 모두 병변은 간찰부위에 있었으며, 간찰 부위중 특히 겨드랑이와 사타구니가 주된 침범 부위였다. 이들 2명의 환자는 병변부에서 시행한 직접 도말 검사 및 배양 검사에서는 타원형의 효모 상 균을 보였으며 균사는 전혀 보이지 않았다. 1988년 Katoh 등[9]의 *Malassezia* 간찰진 1예의 보고에서는 병변부가 양측 주와부였으며 직접 도말 검사 및 배양 검사에서는 수많은 타원형의 효모 상 균과 소수의 구형 효모 상 균이 관찰되었고, 역시 균사는 관찰되지 않았다. 조직 검사상 모낭 개구부에서 군집된 타원형의 효모 상 균이 관찰되었고 균사는 찾을 수 없었다. 본 증례는 양측 사타구니에 국한되어 있고 다른 부위에는 유사한 병변이 존재하지 않았으며, 직접 도말 검사에서 타원형의 효모 상 균을 보였으며 균사는 전혀 관찰되지 않았다. 본 증례를 포함하여 지금까지 보고된 *Malassezia* 간찰진의 병변은 색조나 인설 등의 임상 소견이 전풍 병변과 유사하지만 직접 도말 검사 소견은 전풍의 균학적 소견 (균사 상과 효모 상 균이 모두 관찰되며 효모 상 균은 주로 구형의 형태를 보임)[5]과는 차이가 있다. 따라서 *Malassezia* 간찰진 및 전풍에서 분리되는 균주들의 동정과 동정된 균주들의 효모 상에서 균사 상으로의 전환 정도를 비교 연구하여 균종과 유발 가능한 질환 사이에 어떤 관계가 있는지를 밝힐 필요가 있으리라 생각된다.

본 증례와 감별해야 될 질환으로는 전풍, 지루피부염, 칸디다 감염증, 피부 사상균증, 홍색음선이 있다. 전풍이 겨드랑이나 사타구니 등의 간찰부에 국한되어 발생하였을 때[18]는 본 증례와 임상적 감별이 어려우며 직접 도말 검사를 시행하여 감별을 해야 된다. 액와부, 유방하부, 서혜부 등의 간찰부를 침범하는 지루피부염은 임상적으로는 병변의 윤곽이 본 증례의 병변보다 덜 뚜렷하고 인설도 미약하며, 본 증례에서 보이는 *Malassezia* 효모균의 효모 상 균요소의 증식은 없다. 본 증례와 칸디다 감염증, 피부 사상균증, 홍색음선과의 감별은 직접 도말 검사를 이용하여 반복적 아포 형성 (repetitive budding) 유무를 확인하면 된다.

## 참 고 문 헌


1. Burke RC. Tinea versicolor: susceptibility factors and experimental infection in human beings. J Invest Dermatol 1961; 36: 389-401
2. McGinley KJ, Lantis LR, Marples RR. Microbiology of tinea versicolor. Arch Dermatol 1970; 102: 168-171
3. Potter BS, Burgoon CF, Johnson WC. Pityrosporum folliculitis. Arch Dermatol 1973; 107: 388-391
4. Marcon MJ, Powell DA. Epidemiology, diagnosis, and management of *Malassezia furfur* systemic infection. Diagn Microbiol Infect Dis 1987; 7: 161-175
5. Gordon MA. Lipophilic yeastlike organism associated with tinea versicolor. J Invest Dermatol 1951; 17: 267-272
6. 대한피부과학회 교과서 편찬 간행위원회. 피부과학. 개정 3판. 서울: 여문각 1990; 138-141
7. Benham RW. The cultural characteristics of *Pityrosporum ovale*-a lipophilic fungus. J Invest Dermatol 1939; 2: 187-203
8. Soh Y. Diseases caused by *Malassezia* (in Japanese). Skin Res 1980; 22: 283-292. Cited from reference 9
9. Katoh T, Kagawa S, Ishimoto M. *Malassezia* intertrigo, a new clinical entity. Mycoses 1988; 31: 558-562
10. Leeming JP, Notman FH. Improved methods for isolation and enumeration of *Malassezia furfur* from human skin. J Clin Microbiol 1987; 25: 2017-2019
11. Ingham E, Cunningham AC. *Malassezia furfur*. J Med Vet Mycol 1993; 31: 265-288
12. Salkin IF, Gordon MA. Polymorphism of *Malassezia furfur*. Can J Microbiol 1977; 23: 471-475
13. Dorn M, Roehnert K. Dimorphism of *Pityrosporum orbiculare* in a defined culture medium. J Invest Dermatol 1977; 69: 244-248
14. Nazzaro Porro M, Passi S, Caprilli F, et al. Induction of hyphae in cultures of *Pityrosporum* by cholesterol and cholesterol esters. J Invest

Dermatol 1977; 69: 531-534

15. Yarrow D, Ahearn DG. Genus 7. *Malassezia* Baillon. In: N. J. W. Kreger van Rij ed. The Yeast-a taxonomic study. 3rd ed. Amsterdam: Elsevier Science Publishing Co., 1984: 882-885. Cited from reference 4
16. Guého E, Faergemann J, Lyman C, et al. *Malassezia* and *Trichosporon*: two emerging pathogenic basidiomycetous yeastlike fungi. J Med Vet Mycol 1994; 32 (suppl 1): 367-378
17. Guého E, Midgley G, Guillot J. The genus *Malassezia* with description of four new species. Antonie van Leeuwenhoek 1996; 69: 337-355
18. Rudolph RI, Holzwanger JM. Inverse tinea versicolor. Arch Dermatol 1975; 111: 1213