좌측 정강이에 발생한 *Pseudallescheria boydii* 감염증 1예

대구효성가톨릭대학교 의과대학 피부과학교실, 고운 피부과의원*

안병준 · 이시헌 · 김동석* · 김상원

=Abstract=

Cutaneous *Pseudallescheria boydii* Infection - A Case Report -

Byung Jun Ahn, Si Hyun Lee, Dong Seok Kim* and Sang Won Kim

Department of Dermatology, Catholic University of Taegu-Hyosung, School of Medicine, Taegu, Korea, Goun Skin Disease Clinic, Taegu, Korea*

Pseudallescheria (P.) boydii is a true fungus, frequently isolated from soil, sewage and polluted water. It is an opportunistic organism with low virulence and one of the most common cause of mycetoma of the extrimities, which is chronic infection of skin and subcutaneous tissue, often with multiple draining sinuses.

We report a case of cutaneous *P. boydii* infection occurred in a 64-year old male. He had a history of total replacememt of left hip 5 years ago, often ingestion of steroids and anti-inflammatory drugs. Left shin and ankle were traumatized about 2 months ago, thereafter the swelling had been developed and subcutaneous abscesses with pustules and ulceration formed gradually. The diagnosis was made by the histopathologic features, cultural isolation of the organism and scanning electron microscopic findings. The lesion responded well to oral administration of itraconazole 200 mg daily for 5 weeks. **[Kor J Med Mycol 4(2): 143-147]**

Key Words: *Pseudallescheria boydii*, Mold

서 론

*Pseudallescheria (P.) boydii*는 도처에 존재하는 진균으로 세계에 널리 퍼져 있으며[1,2]. 피부와 피하조직, 근막 혹은 골을 침범하여 화농성 농양, 육아종 및 배농관 등을 가진 병변을 초래할 수 있으며, 면역이 저하된 환자에서는 중추신경계 농양, 뇌막염, 폐농양, 폐렴, 심내막염, 관절염, 골수염, 연성조직 농양 그리고 신장과 눈에 감염을 일으킬 수 있다[1,3]. 본 균은 병원성이 약하여 토양, 오수, 퇴비와 식물조직 파편으로 부터의 기회 감염을 일으키며, 피부 외의 발생 빈도는 드물다[2,4]. 국내 문헌상 본 균에 의한 피부 감염증이 발생된 3예의 보고가 있으며, 모두 60세 이상의 고령으로 팔에서 발생하였고, 이 중 2예에서 스테로이드제의 장기 복용이나 외상 등의 발생 요인이 있었다[2,4,5].

저자들은 5년 전 좌측 고관절 전치환술을 받은 64세 된 남자에서 내원 2개월 전에 좌측 정강이와 발목 상부에 외상을 받은 후 발생한 *P. boydii* 감염증 1예를 경험하고 문헌 고찰과 함께 보고한다.

증 례

환 자: 최 O O, 64세, 남자

†별책 요청 저자: 안병준, 705-718 대구시 남구 대명4동 3056-6 대구효성가톨릭대학교 의과대학 피부과학교실

Fig. 1. Swelling and a chronic ulcer on the left shin.

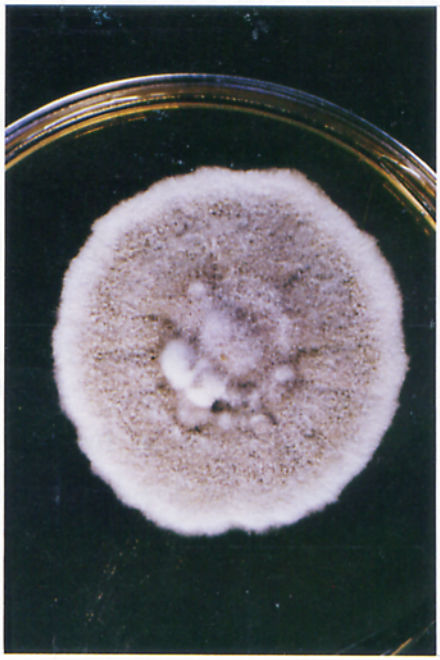

Fig. 2. A white to gray colored floccose colony on Sabouraud dextrose agar (29℃, 10 days).

초진일: 1998년 10월 15일

주 소: 좌측 정강이에 발생한 동통과 소양감을 동반한 만성 궤양

현병력: 약 2개월 전 계단을 오르다 좌측 발목 부위에 외상을 입은 후 다소 검은 홍반성 구진과 반, 미란이 발생하였고 곧 궤양화하였다. 이후 개인 의원에서 괴사조직제거 등의 수술과 지속적인 치료를 하였으나 정강이로 병변이 확대, 악화되었고, 삼각형의 경계가 명확한 심부 궤양이 호전되지 않아 본원에 내원하였다 (Fig. 1).

과거력: 약 5년 전 좌측 고관절 전치환술 후, 관절통으로 개인 의원과 약국에서 장기간 불규칙적으로 스테로이드제와 소염제를 복용하였고, 내원시 월안 (月顔, moon face)의 소견을 보였다. 약 1년 전부터 팔과 다리에 소양감을 동반한 인설성 홍반이 발생하여 지속되었다.

피부 소견: 좌측 발목 상부와 정강이의 진피 및 피하조직에 염증성 병변이 발생되었고, 동통성 종창과 중등도의 함몰부종이 있었으며, 피부병변에서는 3~4군데의 농즙이 배출된 개구부와 반흔조직이 관찰되었으며, 주위를 누르면 개구부를 통해 혈장성 농즙이 배출되었다. 넓적다리 부위의 병변은 경미하였다. 발목 상부의 심부 궤양은 삼각형으로 저변이 3 cm, 높이가 5 cm 정도로 경계가 명확하였으며, 저부는 혈장액과 조직 파편이 뒤섞여 보였다. 발목 부위의 운동장애는 없었고, 팔, 다리와 발의 인설성 병변은 족부 및 체부 백선이었다.

검사 소견: 일반혈액검사, 뇨 검사, 신장 기능, 흉부 X선 검사는 정상 범위이었다. 부신 기능 검사에서 ACTH 11.61 pg/ml (정상치: 12~76 pg/ml), 혈청내 cortisol치가 1.00 μg/dl (정상치: 5~25 μg/dl), 24시간 뇨의 free cortisol치가 일일 0.37 μg (정상치: 9~156 μg)으로 정상 범위보다 감소되어 부신기능은 부전 상태이었다. 혈중 T 세포의 조사에서 CD4+ 세포가 45.7%, CD8+ 세포가 24.9%로 CD4+ 세포가 정상보다 낮았고 CD8+ 세포는 높았으며, 이들의 비율은 1.84로 정상 범위이었다. 일반 세균 배양 검사에서 enterococcus류가 배양되었다.

진균 검사 소견: 팔, 다리와 발의 인설성 병변에서 실시한 KOH 도말 검사에서 많은 균사가 관찰되었고, 배양 검사에서 *Trichophyton rubrum*이 동정되었다. 정강이의 농즙에 대해 KOH 도말 검사를 실시하였던 바 균사와 포자가 관찰되었으며, 세립체는 관찰되지 않았다. 농즙을 배출한 주

Fig. 3. Branched conidiophores with single conidia at the tips (KOH, ×400).

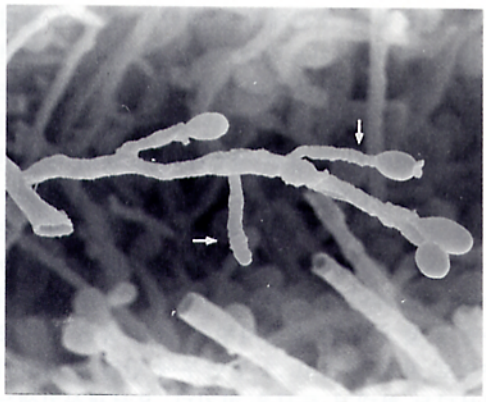

Fig. 4. Single conidia at the tip of conidiophores and annellation (arrows) were observed (Scanning EM, ×2500).

변조직을 채취하여 Sabouranud dextrose 배지에 접종하고 29℃에서 10일 정도 배양한 결과, 중심부가 진한 회백색의 모피 모양의 균집락이 관찰되었다 (Fig. 2). 슬라이드 배양에서 분생자병 (conidiophore)의 말단부에 곤봉 모양의 단일 분생자들 (conidia)을 가지며, 비교적 두터운 세포벽을 가진 균사들이 관찰되었다 (Fig. 3). 주사 전자현미경에서 균체의 측면에 단일 또는 가지 모양으로 자라나온 분생자병 말단부에 곤봉 모양의 단일 분생자가 관찰되었고, 균사의 측면에 환문 (annellation)이 관찰되었다 (Fig. 4).

병리조직학적 검사: 궤양 경계부에서 실시한 조직학적 검사에 만성 육아종성 궤양의 소견을 보였다. 내원 1주일 후 농즙이 배출되는 부위에서 다시 생검을 실시하였으며, 이의 조직 검사 소견

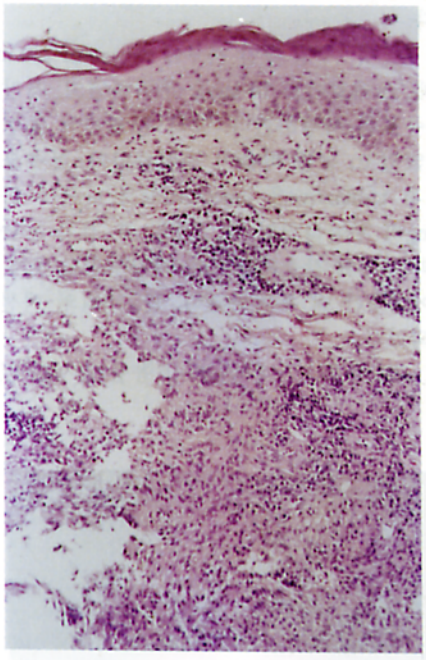

Fig. 5. Biopsy taken at the site of purulent discharge showed an abscess with granulomatous infiltrates composed of epithelioid cells, many neutrophils and a few lympho-histiocytes in the dermis (H & E, ×40).

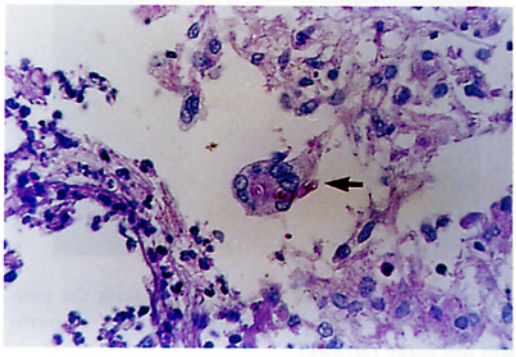

Fig. 6. A PAS positive hypha (arrow) phagocytized by a multinucleated giant cell (PAS, ×400).

으로 표피층에는 액화변성과 해면화가 관찰되었고, 진피 전층과 지방층 근접부에 부종과 심한 염증세포의 침윤이 있었으며, 침윤된 세포는 농양 모양으로 조직 괴사 부위에 침윤되었고, 주로 호중구와 림프구, 조직구로 구성되었다 (Fig. 5). PAS 염색에서 호산성 균사를 탐식한 다핵거대세포가 관찰되었다 (Fig. 6). 그러나 세립체는 관찰되지

않았다.

치 료: 첫 1주일 동안 하루에 terbinafine 250 mg, 항생제, 스테로이드 10 mg을 투여하였고, 궤양부위는 습포를 시행하였다. 그러나, 병변의 호전은 별로 없었고, 농즙 배출이 뚜렷하였다. 본증으로 진단 후 terbinafine을 itraconazole로 바꾸어 하루 200 mg씩 투여하였던 바, 1주일 후 점차 농즙의 배출과 부종이 감소하였으며, 궤양부위도 차차 호전되어 4주간 더 투여하였다. 팔, 다리의 백선도 치유되었다.

경 과: 치료 5주 후 더 이상 농즙 발생은 없었으며, 궤양부위 주변에 0.5 cm 정도의 육아조직이 형성되었고, 좌측 다리 부종은 거의 소실되었으며 (Fig. 7), 궤양 부위의 분비물을 채취하여 균학적 검사를 실시하였던 바 음성이었다. 궤양 부위에 피부 이식을 권유하였으나 환자가 자가 치료를 원하며 피부 이식을 거부하였다. 현재 6개월간의 추적 관찰 중 궤양은 치유되었고, 재발의 증후는 없었다.

Fig. 7. A deep ulcer was improved with the paucity of exudate after 5-week therapy. Sites of purulent discharge (arrows).

고 찰

*Pseudallescheria (P.) boydii*는 병원성이 약하고, 기회 감염을 일으키며, 피부 감염증 중 진균종(眞菌腫, mycetoma)의 가장 흔한 원인균 중 하나이다. 진균학적 소견에서 균집락이 비교적 빨리 자라고, 백색의 가느다란 털로 덮이며 그 이면 중심부에 진한 회백색의 색소 침착을 나타내는 것을 특징으로 한다[2,4,5]. 또한 본 균은 유성 생식과 무성 생식의 복잡한 생활주기로 인해 다양한 형태를 보이는데, 완전세대는 *Petriellidiom boydii* 또는 *Allescheria boydii*라 하며, 불완전 세대는 *Scedosporium apiospermium* 또는 *Monospermium apiospermium*이라고 한다. 무성생식기는 균사의 측면에 짧거나 긴 분생자병이 단일 혹은 가지모양으로 자라 나오고 그 말단부에 단일 분생자가 형성되는 형태적 특성을 가진다. 유성생식기에는 8개의 타원형의 자낭포자를 포함하는 원형의 자낭과가 관찰되며, 포자낭 (cleistothecia)은 형성되지 않을 수 있다[2,4]. Corn meal 또는 potato dextrose 배지에서 균집락 변연부에 드물게 유성생식기의 포자낭을 관찰할 수 있다.

본 균은 토양이나 식물로 부터 우연한 외상을 통해 피부에 감염증을 일으키는데 주로 맨발로 야외에서 작업하는 20~40대의 환자가 대부분을 차지한다[4]. 일단 감염이 되면 수 주에서 수 년 동

Table 1. Reported cases of cutaneous *Pseudallescheria boydii* infection in Korea

Case	Age/sex	Site	Predisposing factor	Treatment	Author
1	70/F	forearm & hand	–	itraconazole	Kim et al[2]
2	65/F	hand	long-term steroid	itraconazole	Kim et al[4]
3	69/M	forearm	trauma	itraconazole	Kim et al[5]
4	64/M	shin	long-term steroid & trauma	itraconazole	present case

안의 무증상 상태로 있는 후 작은 피하결절들이 출현하고, 농루를 형성하여 세립체를 유출하는 종괴형성을 보이며, 대부분 만성적인 경과를 취한다[6,7].

본증과 감별을 해야할 질환으로 진균종이나 스포로트리쿰증, 결핵, 나병, 매독, 괴사성 근막염, 야토병 등이 있으며, 이들은 농과 조직에서 세립체의 존재 유무, 균학적 및 병리 조직학적 소견으로 감별될 수 있다[2,5].

본 증례는 64세의 고령의 남자로 스테로이드제의 장기 복용으로 부신 기능이 부전 상태였으며, 발목 상부와 정강이의 외상 부위에 부종과 농즙의 배출, 만성 염증성 궤양이 형성되었고, 궤양의 생검에서 균사의 발견, 농즙 및 조직 배양시 균집락과 이의 균학적인 소견, 주사 전자현미경학적 소견으로 보아 *P. boydii*의 감염증으로 진단된 희유한 증례이다. 국내에서 보고된 피부 감염증의 증례를 보면 2예는 진균종이었으며, 3예 모두 60세 이상의 고령으로 팔에서 발생하였고, 이 중 2예는 스테로이드제의 장기 복용이나 외상 등의 발생 요인이 있어 본 증례와 비교해서 발생 연령이나 요인에서 별다른 차이를 보이지 않았다 (Table 1).

치료제는 itraconazole, miconazole, ketoconazole 같은 imidazole 계통의 항진균제에 잘 반응하지만[4,5], 심부 조직을 침범하는 경우가 많아 외과적 절제술을 병행하는 것이 보다 효과적이다[2,9]. 국내의 경우 약물 중 itraconazole의 효과를 보았던 보고가 많았으나[2,4,5], 아직까지 투여기간과 투여용량은 불분명하며, 일반적으로 일일 200 mg의 투여가 비교적 적절하다고 한다[6,8,10,11]. 본 증례에서는 itraconazole 200 mg의 5주간 투여로 효과를 보았다. 궤양 부위의 피부 이식은 환자의 거부로 시행하지 못하였다. 약 6개월의 추적 관찰 결과 궤양은 소실되었고, 그때까지 재발의 징후는 발견할 수 없었지만, 본 균으로 인한 감염증의 재발율이 높기 때문에 정기적인 추적 관찰이 필요하다. 향후 노인층과 면역억제제 사용 증가로 본 균에 의한 기회 감염이 증가될 것으로 보이며, 이에 대한 깊은 관심을 기울어야 할 것으로 생각된다.

참 고 문 헌

1. Bernstein EF, Schuster MG, Stieritz DD, Heuman PC, Uitto J. Disseminated cutaneous *Pseudallescheria boydii*. Br J Dermatol 1995; 132: 456-460
2. 김성진, 원영호, 전인기. *Pseudallescheria boydii*에 의한 Mycetoma 1예. 대피지 1993; 31: 765-768
3. Gary RS, Susan GE, Milton TK, Edward CK. *Pseudallescheria boydii* infection in the acquired immunodeficiency syndrome. Arch Pathol Lab Med 1992; 116: 535-536
4. 김동준, 조호현, 홍승현 등. 피부 pseudallescheriasis 1예. 대한의진균학회지 1996; 1: 101-106
5. 김상형, 홍석진, 강훈, 손숙자, 송계용. *Psedallescheria boydii*에 의한 진균종 1예. 대피지 1998; 36: 341-345
6. Francois D, Lyliane K, Didier M, Patrice P, Alain G. Fungal arthritis due to *Pseudallescheria boydii (Scedosporium apiospermum)*. J Rheumatol 1994; 21: 766-778
7. Gabriele G, Hoog GS, Pschaid A, et al. Arthritis without grains caused by *Pseudallescheria boydii*. Mycoses 1995; 15: 369-371
8. Nardo Z, David T, Gerbert R. Mycetoma. Arch Dermatol 1969; 99: 215-225
9. Ruxin TA, Steck WD, Helm TN, Bergfeld WF, Bolwell BJ. *Pseudallescheria boydii* in an immunocompromised host. Arch Dermatol 1996; 132: 382-284
10. Paiestine RF, Rogers RS. Diagnosis and treatment of mycetoma. J Am Acad Dermatol 1982; 6: 107-111
11. Restrepo A. Treatment of tropical mycoses. J Am Acad Dermtaol 1994; 31: S91-S102