진균성 각막염 14예의 임상 및 균학적 관찰

동국대학교 의과대학 피부과학교실, 안과학교실[1], 임상병리학교실[2]

서무규 · 성열오 · 윤기성 · 방장석 · 조희태[1] · 안 영[1] · 하경임[2]

=Abstract=

A Clinical and Mycological Study of 14 Cases with Mycotic Keratitis

Moo Kyu Suh, Yeol Oh Sung, Ki Seong Yoon, Jang Seok Bang, Hee Tae Cho[1], Young Ahn[1] and Gyoung Yim Ha[2]

Departments of Dermatology, Ophthalmology[1] & Clinical Pathology[2], College of Medicine, Dongguk University, Kyongju, Korea

Background: Clinical concern and incidence of mycotic keratitis in ophthalmic practice has been increasing.

Objective: The purpose of this study was to investigate clinical and mycological feature of mycotic keratitis.

Methods: We evaluated the clinical and mycological aspect of mycotic keratitis in 14 patients from October 1993 to March 1997 in Dongguk Unversity Hospital.

Results and Conclusion: Mycotic keratitis showed high incidence in fifth (42.9%), sixth (35.7%), and fourth decade (14.3%). The ratio of male to female patient was 1:3.6. The seasonal prevalence was highest in autumn. A scratch or abrasion from vegetation was the most common type of the eye trauma in mycotic keratitis. The positive rate of KOH examination and culture was 92.9%, respectively. The common causative organisms of mycotic keratitis were *Fusarium sp.* (38.5%) and *Alternaria sp.* (38.5%), followed by *Curvularia sp.* (7.7%), *Aspergillus flavus* (7.7%) and *Acremonium sp.* (7.7%). **[Kor J Med Mycol 3(1): 33-38]**

Key Words: Mycotic keratitis

서 론

진균성 각막염은 각막의 염증성 궤양성 진균 감염으로 대부분 토양이나 식물에 있는 진균이 외상에 의해 각막실질에 침투되어 발생하며 원인균으로 *Fusarium (F.) sp., Aspergillus (A.) sp., Candida (C.) sp.* 등이 있다[1~7]. 본증은 1879년 Leber[8]가 *A.*에 기인된 예를 처음 보고하였으며 국내 안과 문헌상 1959년 송[9]이 1예를 보고한이래 현재까지 다수의 보고[10~16]가 있고 최근 항생제나 부신피질 호르몬제의 남용으로 본증이 증가 추세에 있다[1,4~7].

이에 저자들은 최근 3.5년간 동국대학교 의과대학 부속 경주병원 안과 외래환자 중 진균성 각막염 환자를 대상으로 임상 및 균학적으로 관찰하여 문헌 고찰과 함께 보고한다.

*본 연구는 동국대학교 전문학술지 논문게재연구비 지원으로 수행되었슴.

*본 논문의 요지는 1997년 5월 17일 제4차 대한의진균학회 학술대회 및 1997년 10월 17일 제41회 일본의진균학회에서 발표되었슴.

†별책 요청 저자: 서무규, 780-350 경북 경주시 석장동 1090-1 동국의대 부속 경주병원 피부과

대상 및 방법

1. 대 상

1993년 10월부터 1997년 3월까지 3.5년간 동국대학교 의과대학 부속 경주병원 안과에 내원한 각막 궤양 환자 중 병소에서 KOH 도말 검사로 균사가 발견되었거나 KOH 검사상 음성이나 진균 배양에서 균이 배양된 14명을 대상으로 하였다.

2. 방 법

진균 검사는 15번 수술용 칼로 각막 궤양 부위를 찰과하여 표본을 채취한 다음 15% KOH 용액으로 처리하여 균사를 검경하였고 진균 배양도 가검물을 chloramphenicol이 첨가된 Sabouraud's dextrose agar 사면 배지에 접종하여 실온에서 배양하였다. 진균 동정은 진균 집락의 육안적 형태와 현미경적 소견에 의하였다.

결 과

1. 임상적 관찰

1) 연령 및 성별 분포

연령별로는 50대가 6명 (42.9%)으로 가장 많았고 다음으로 60대 (35.7%), 40대 (14.3%), 10대 (7.1%)순으로 40대 이상이 대부분을 차지하였으며 10세 미만, 20대 및 30대에서는 환자가 없었다. 남녀의 발생 빈도는 진균성 각막염환자 14명중 남자가 3명, 여자가 11명으로 발생비는 1:3.6으로 여자에서 호발하였다 (Table 1).

2) 월별 및 계절별 분포

월별로 보면 10월, 11월, 12월이 각각 3예로 많았으며 계절별로는 추수기인 가을철에 42.9%로 많이 발생하였으며 봄, 겨울, 여름의 순이었다 (Table 1).

3) 직업별 분포

직업별로 보면 농부와 옥외 노동자가 10명 (71.4%)으로 대부분을 차지하였으며 그외 주부, 학생 등이 4명 (28.6%)이었다 (Table 2).

4) 외상 병력

진균성 각막염 14예중 11예 (78.6%)가 각막 외상력이 있었다. 각막 외상의 원인을 보면 식물(벼, 보리 이삭 등)에 의한 경우가 11예중 8예 (72.7%)로 대부분을 차지하였으며 그외 금속성 이물, 콘택트 렌즈, 교통 사고에 의한 외상이 각각 1예 (9.1%)이었다 (Table 1).

5) 임상 증상 및 증후

임상적으로 14예 (100.0%) 모두에서 각막 궤양과 혼탁 (Fig. 1)을 보였으며, 동통 9예 (64.3%), 이물감 3예 (21.4%), 기타 눈부심, 눈물 2예 순이

Table 1. The summary of clinical and mycological features of 14 cases with mycotic keratitis

Case	Sex/Age	Monthly distribution	History of trauma	KOH exam	Culture	Organism
1	F/64	Oct	Vegetation	+	Contamination	·
2	M/50	Oct	Vegetation	+	+	*Curvularia sp.*
3	F/58	Oct	·	+	+	*Alternaria sp.*
4	M/68	Mar	Metallic Foreign body	+	+	*Fusarium sp.*
5	F/44	Apr	·	+	+	*Fusarium sp.*
6	F/57	Apr	·	+	+	*Fusarium sp.*
7	F/61	Nov	Vegetation	+	+	*Alternaria sp.*
8	M/57	Dec	Vegetation	+	+	*Alternaria sp.*
9	F/64	Dec	Vegetation	+	+	Alternaria sp.
10	F/50	Aug	Vegetation	+	+	*Fusarium sp.*
11	F/19	Nov	Contact lenses	−	+	*A. flavus*
12	F/57	Nov	Vegetation	+	+	*Acremonium sp.*
13	F/62	Dec	Traffic accident	+	+	*Alternaria sp.*
14	F/42	Mar	Vegetation	+	+	*Fusarium sp.*

+: Positive, −: Negative, *A.*: *Aspergillus*

Table 2. Occupational analysis of 14 patients with mycotic keratitis

Occupation	No. of cases (%)
Agriculturists	8 (57.1)
Out-door manual laborers	2 (14.3)
Other (housewives, student, etc.)	4 (28.6)
Total	14 (100.0)

Table 3. Clinical features of 14 patients with mycotic keratitis

Symptom & Sign	No. of cases (%)
Corneal ulcer with opacity	14 (100.0)
Pain	9 (64.3)
Foreign body sensation	3 (21.4)
Other (photophobia, lacrimation)	2 (14.3)

Table 4. Treatment of 14 patients with mycotic keratitis

Drug & therapy	No. of cases (%)	Efficacy
Pimaricin	3 (21.4)	cured
Pimaricin+itraconazole	8 (57.1)	cured
Pimaricin+itraconazole+surgery	3 (21.4)	cured
Total	14 (100.0)	

었다 (Table 3).

6) 치료 및 경과

치료로는 5% Pimaricin (natamycin) 점안액과 매일 itraconazole 200mg을 3주간 경구 투여하여 호전된 경우가 8예 (57.1%)로 많았다. 그외에 5% Pimaricin 점안액만으로 호전된 경우, 증상이 심하여 수술까지 시행하여 호전된 경우가 각각 3예 (21.4%) 이었다 (Table 4).

2. 균학적 관찰

1) KOH 도말 검사 및 배양 성적

KOH 도말 검사 및 진균 배양에 모두 14예중 13예 (92.9%)에서 양성을 보였다. 또한 진균배양에 양성 소견을 보인 13예중 12예 (85.7%)는 KOH 양성군에서, 1예 (7.1%)는 KOH 음성군에서 배양되었다 (Table 1).

2) 균종별 종류

배양된 균주는 5균종 13주로서 균종별로는 *F. sp.* (Fig. 2), *Alternaria sp.* (Fig. 3)가 각각 5주 (38.5%)로 많았고 *Curvularia sp.* (Fig. 4), *A. flavus* (Fig. 5), *Acremonium sp.* (Fig. 6)가 각각 1주 (7.7%) 이었다 (Table 1).

고 찰

진균성 각막염 (mycotic keratitis)은 각막의 염증성 궤양성 진균감염으로 각막 진균증 (keratomycosis)이라고도 명명되나 Thomas[5]는 각막진균증보다 본증으로 사용하는 편이 좋다고 하였다. 각막 궤양 환자중 본증의 발생 빈도는 6~53%를 차지한다고 하였는데[5,15,17,18] 본 연구에서는 조사하지 못했다. 본증은 연령별로는 어른에 흔하여[1] 박 등[15]은 40대 이상에 87.0%로 가장 흔하다고 하였는데 본 연구에서도 40대 이상이 92.9%로 유사하였다. 남녀간 발생빈도를 보면 남녀비가 비슷하거나[15,17] 남자에서 많이 발생한다고 하였으나[1] 본 연구에서는 1:3.6으로 여자에서 호발하였는데 이것은 농촌에 남자 인구의 감소로 인하여 여자들이 옥외에서 작업을 많이하기 때문인 것으로 사료된다. 월별 및 계절별 분포를 보면 추수기와 바람이 센 계절에 많다고 하였는데[5,18] 본 연구에서도 추수기인 가을철에 42.9%로 많이 발생하였다. 본증의 직업별 분포를 보면 농부나 옥외 노동자가 79%로 많다고 하였는데[6], 본 연구에서도 농부와 옥외 노동자가 71.4%로 대부분을 차지하였다. 본증에 감염된 50~97% 환자에서 외상력이 있으며[1] 각막외상의 원인을 보면 Kaufman과 Wood[19]는 15예중 14예 (93%), Gugnani 등[20]은 15예중 10예 (67%), Polack 등[21]은 33예중 17예 (52%), Sundaram 등[6]은 40예중 20예 (50%)가 식물성 물질 (벼, 보리이삭, 나무가지, 나뭇잎 등)에 의해 야기된다고 보고하여 식물성 물질이 50~93%로 대부분을 차지하며 그외 금속성 이물질[1,5,6], 콘택트 렌즈[22,23], 단순 포진 각막염[1,15] 등이 있다. 본 연구에서도 외상력이 78.6%이었고 식물성 물질에 의한 각막외상으로 본증이 발생한 경우가 72.7%를 차지하여 가장 많았으며 금속성 이물질, 콘택트 렌즈, 교통 사고에 의한 경우가 각각 9.1%이었다.

본증의 임상 양상은 각막 궤양과 혼탁을 보이

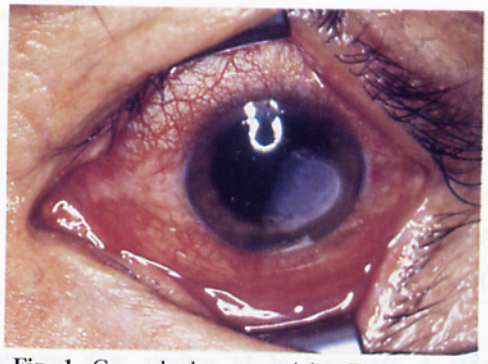

Fig. 1. Corneal ulcer caused by *Fusarium sp.*

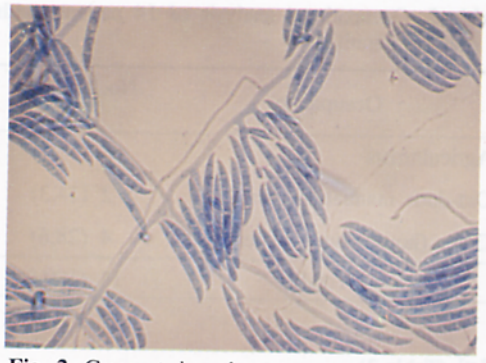

Fig. 2. Crescent-shaped, septate, macrocondia were shown in slide culture of *Fusarium sp.* (Cotton-blue stain, x400).

Fig. 3. Muriform lengthwise or crosswise multiseptate spores in a chain were shown in slide culture of *Alternaria sp.* (Cotton-blue stain, x400).

Fig. 4. Cylindrical, septate conidia with one of central cells being larger were shown in slide culture of *Curvularia sp.* (Cotton-blue stain, x400).

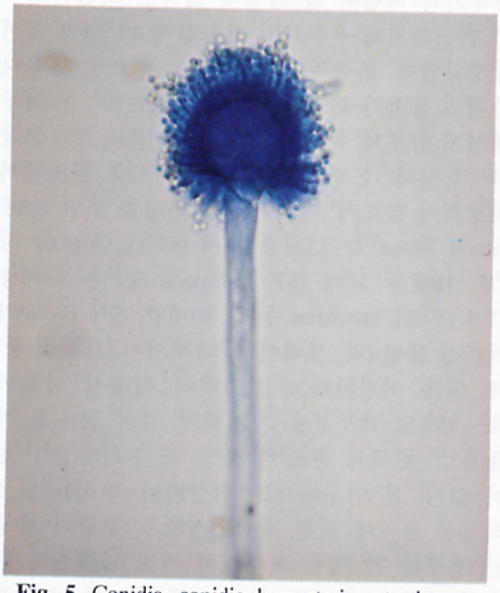

Fig. 5. Conidia, conidiophore sterigmata that cover almost the entire of the globose vesicle surface were shown in slide culture of *A. flavus* (Cotton-blue stain, x400).

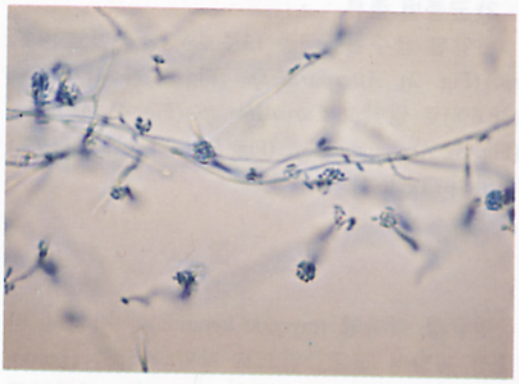

Fig. 6. Spore balls at the tip of phialides were shown in slide culture of *Acremonium sp.* (Cotton-blue stain, x400).

며 동통, 이물감, 눈부심, 눈물 등의 자각증상을 보인다[1,5,7]. 그리고 궤양면의 백태는 괴사성 각막 잔유물, 섬유성 물질과 균사로 이루어져 있다고 한다[14]. 본 연구에서도 모든 예에서 일치된 임상

소견을 보였다.

본증의 진단법으로는 일반적인 진균 검사인 KOH 도말 검사 및 진균 배양이 있으며 그외에 Gram 또는 Giemsa염색등의 특수 염색과 각막 생검이 있다[5,24]. 본 연구에서는 KOH 도말검사와 Sabourand's dextrose agar에 배양하여 진단하였고 이를 slide culture한 후 진균 동정을 하였다. KOH 도말 검사와 배양 성적을 보면 Kiryu[25]는 1988년까지 일본에서 발견된 본증 256예중 KOH 도말 검사 양성이고 배양 양성인 경우가 37.5%, KOH 도말 검사 양성이고 배양 음성인 경우 15%, KOH 도말 검사 음성이고 배양 양성인 경우 21%라고 하였는데, 본 연구에서는 KOH 도말 검사 양성이고 배양 양성인 경우가 85.7%, KOH 도말 검사 양성이고 배양음성인 경우와 KOH 도말 검사 음성이고 배양 양성인 경우가 각각 7.1%로 KOH 도말 검사 및 배양 성적이 높게 나온 것은 3.5년간 저자 혼자 직접 KOH 검경과 배양을 시행하였기 때문에 채취방법과 숙달도에 기인한 것으로 사료된다.

본증의 원인균으로 *F. sp., A. sp., C. sp.*가 가장 흔하고 그외에 *Curvularia sp., Acremonium sp., Alternaria sp., Penicillium sp., Cladosporium sp., Drechslera sp., Phoma sp.* 등 70여종 이상이 현재까지 알려져 있다[1,3,5]. 국내에서는 박 등[15]이 1970년에서 1980년까지 77예 보고에서 *A. sp.* 와 *C. albicans*가 가장 많았다고 하였으며 본 연구에서는 *F. sp.*와 *Altrernaria sp.*가 각각 5예로 많았으며 *A. flavus, Curvularia sp., Acremonium sp.*가 각각 1예씩 동정되었으나 많지않아 정확한 비교는 할 수 없으며 향후 더 조사해야 할 과제로 생각된다.

본증의 치료법은 Pimaricin (natamycin)[1,5,26,27] 및 amphotericin B[1,5] 점안액 국소도포, itraconazole[1,5,28] 등의 항진균제의 경구 투여 등이 있으며 내과적 치료에 반응하지 않는 경우 수술요법[1,5,16]이 있다. Pimaricin은 polyenes계 항진균제로 *F. sp.*에 의한 각막염에 가장 효과가 좋다고 하나 심부 조직 침범시 조직 침투력이 약하여 유용하지 않다는 단점이 있다[1,5,16].

본증의 예후는 진균성 각막 궤양을 치유하지 않으면 흔히 각막 혼탁, 안내염 등으로 진행되어 실명을 초래할 수도 있다. 본 증례들에서는 조기에 진균 검사로 정확한 진단 후 5% Pimaricin 점안액 국소 도포, itraconazole 경구투여, 수술의 치료로 모두 호전되었다.

결 론

1993년 10월부터 1997년 3월까지 3.5년간 동국대학교 의과대학 부속 경주병원 안과에 내원한 각막 궤양 환자중 14명의 진균성 각막염 환자에 대한 임상 및 균학적 관찰을 하여 다음과 같은 결과를 얻었다.

1. 연령별로는 50대가 42.9%, 60대가 35.7%, 40대가 14.3%로 40대이상이 전체의 92.9%를 차지하였다. 그리고 남녀의 발생 빈도는 1:3.6으로 여자에서 호발되었다.

2. 월별 분포는 10월, 11월, 12월이 많았으며 계절별로는 추수기인 가을철에 호발하였다.

3. 직업별로는 농부와 옥외 노동자가 10명 (71.4%)으로 대부분을 차지하였다.

4. 외상병력은 11예 (78.6%)에서 있었고 각막 외상의 원인은 식물에 의한 경우가 72.7%로 대부분을 차지하였고 그외 금속성 이물, 콘택트 렌즈, 교통사고에 의한 외상이었다.

5. 임상적으로 14예 (100.0%) 모두에서 각막궤양과 혼탁을 보였으며 그외 동통, 이물감 등의 증상이 동반되었다.

6. 각막 진균증에서 KOH 도말 검사 및 진균 배양 양성률은 각각 92.9%로 높았다.

7. 각막 진균증에서 분리된 13주중 *Fusarium sp, Alternaria sp.*가 각각 5주 (38.5%)로 많았고 *Curvularia sp., A. flavus, Acremonium sp.*가 각각 1주 (7.7%)이었다.

8. 치료 및 경과는 5% Pimaricin 점안액과 매일 itraconazole 200mg을 3주간 경구투여하여 호전된 경우가 8예 (57.1%)로 많았다.

참 고 문 헌

1. Kwon-Chung KJ, Bennet JE. Medical mycology. Philadelphia: Lea & Febiger, 1992: 162-169
2. Rippon JW. Medical mycology. 3rd ed. Philadelphia: WB Saunders Co., 1988: 666-668, 732-755
3. Campbell MC, Stewart JL. The Medical Mycology Handbook. New York: John Wiley & Sons, 1980: 58-59
4. Watanabe S. Differential diagnosis and therapy of cutaneous mycoses. Tokyo: Kanehara, 1992:

214-216
5. Thomas PA. Mycotic keratitis - an underestimated mycosis. J Med Vet Mycol 1994; 32: 235-256
6. Sundaram BM, Badrinath S, Sundramanian S. Studies on mycotic keratitis. Mycoses 1989; 32: 568-572
7. Urabe H, Matsmoto T, Honbo S. Textbook of medical mycology. Tokyo: Kanehara, 1993: 290-293
8. Leber T. Keratomycosis aspergillina als ursache von hypopyonkeratitis. Graefes Arch Clin Exp Ophthalmol 1879; 25: 285-301. Cited from reference 1
9. 송조영. Steroid therapy로서 악화되었다고 생각되는 각막진균증의 1예. 대한안과학회지 1959; 2: 115-117
10. 이재홍. 정상결막낭의 진균에 대한 관찰. 대한안과학회지 1964; 5: 31-35
11. 김장우. Fungus로 인한 각막궤양의 1예. 대한안과학회지 1964; 5: 69-71
12. 오영환, 최숙경, 김재호, 김상민. *Fusarium species*에 의한 진균성 각막궤양. 대한안과학회지 1969; 10: 65-68
13. 김용복. 진균성 각막궤양 3례. 대한안과학회지 1971; 12: 113-117
14. 정행명, 유경화. 진균성 각막궤양 2예. 대한안과학회지 1978; 19: 85-89
15. 박영걸, 이연, 조성현. 진균성 각막궤양의 임상적 고찰. 대한안과학회지 1980; 21: 381-385
16. 명노희, 양연식, 김재덕. 난치의 진균성 각막궤양 3예의 외과적 처치에 대한 결과. 대한안과학회지 1994; 35: 1572-1576
17. Upadhyay MP, Karmacharya PCD, Koiralar S, et. al. Epidemiologic characteristics, predisposing factors, and etiologic diagnosis of corneal ulceration in Nepal. Am J Ophthal 1991; 111: 92-99
18. Liesegang TJ, Forster RK. Spectrum of microbial keratitis in South Florida. Am J Ophthal 1980; 90: 38-47
19. Kaufman HE, Wood RM. Mycotic keratitis. Am J Ophthal 1965; 59: 993-1000
20. Gugnani HC, Talwar RS, Njoku-Obi ANU, Kodilinye HC. Mycotic keratitis in Nigeria. A study of 21 cases. Brit J Ophthal 1976; 60: 607-613
21. Polack FM, Kaufman HE, Newmark E. Keratomycosis: medical and surgical treatment. Arch Ophthal 1971; 85: 410-416
22. Palmer E, Ferry AP, Safir A. Fungal invasion of soft (Griffin bionite) contact lens. Arch Ophthal 1975; 95: 278-280
23. Wilson LA, Ahearn DG. Association of fungi with extended-wear soft contact lenses. Am J Ophthal 1986; 101: 434-436
24. Ishibashi Y, Kaufman HE. Corneal biopsy in the diagnosis of keratomycosis. Am J Ophthal 1986; 101: 288-293
25. Kiryu H. Keratomycosis - Two cases reports and effects of antimycotic agent against their isolates -. Jpn J Med Mycol 1991; 32: 107-117
26. Newmark E, Ellison AC, Kaufman HE. Pimaricin therapy of *Cephalosporium* and *Fusarium* keratitis. Am J Ophthal 1970; 569: 458-466
27. Jones DB, Forster RK, Rebell G. *Fusarium solani* keratitis treated with natamycin (pimaricin). Arch Ophthal 1972; 88: 147-154
28. Thomas PA, Abraham DJ, Kalavathy CM, Rajasekaran J. Oral itraconazole therapy for mycotic keratitis. Mycoses 1988; 31: 271-279