피부 심재성 진균증의 임상조직병리학적 감별진단

울산대학교 의과대학 서울중앙병원 피부과학교실

고 재 경

=Abstract=

Clinicohistopathologic Findings and Their Differential Diagnoses of Pathogenic Fungal Infections of Cutaneous Deep Mycoses

Jai-Kyoung Koh

University of Ulsan, College of Medicine, Department of Dermatology
Asan Medical Center, Seoul, Korea

The awareness of classification and differential diagnosis of deep mycoses, particularly systemic infections due to pathogenic fungal infections, is essential for the early detection and appropriate therapy.

These systemic pathogenic fungal infections such as histoplasmosis, African histoplasmosis, paracoccidioidomycosis, blastomycosis, are usually endemic in limited areas of continents of America, and Africa.

A newly recognized penicilliosis due to *Penicillium marneffei,* a dimorphic fungus, used to be endemic in Southeast Asia, is now world-wide new threat because the increased numbers of cases have been reported in Australia, France, Italy, the Netherlands, United Kingdom, and the United States.

Because of the increased international visitors to the endemic areas and a significant enlargement of the populations existing in immunocompromized state, thus susceptible to systemic mycoses, we, the primary care physicians should be on the alert for the clinicopathologic aspects of the systemic mycoses to make a diagnosis early enough to institute effective therapy.

[Kor J Med Mycol 2(2): 101-109]

Key Words: Deep mycoses, Pathogenic fungal infections, Differential diagnosis

서 론

날로 세계화되고 있는 요즘 많은 여행자들이 외국을 방문함으로써 미대륙이나 아프리카대륙 또는 동남아에서만 볼 수 있는 심재성 진균증을 한국내에서도 볼 수 있는 가능성이 커지고 있으며, 항암치료, 면역억제요법 및 AIDS 환자의 증가로 여러가지 기회 감염으로 생기는 심재성 진균증도 증가 추세에 있다. 심재성 진균증의 일반적인 분류[1] (Table 1)와 미대륙, 아프리카대륙 또는 동남아에 주로 국한된 풍토병을 살펴보고 진단에 도움이 되는 배양소견과 조직병리학적 감별진단을 고찰해 보고자 한다.

콕시디오이데스 진균증 (Coccidioidomycosis)[2]

Coccidioidal granuloma, Valley fever 또는 San Joaquin valley fever라고도 하며 *Coccidioides im-*

†별책 요청 저자: 고재경, 138-736 서울특별시 송파구 풍납동 388-1 울산대학교 의과대학 서울중앙병원 피부과

Table 1. The deep mycoses

Type	Disease	Etiologic Agent
I. Subcutaneous Infections	1. Sporotrichosis	*Sporothrix schenckii*
	2. Phaeomycotic cyst	*Exophiala jeanselmei*, etc.
	3. Chromoblastomycosis	*Fonsecaea pedrosoi, F. compacta. Cladosporium carrionii, Phialophora verrucosa*
	4. Mycotic mycetoma	*Petriellidium (Pseudoallescheria) boydii, Madurella mycetomatis, Exophiala jeanselmei*, etc.
	5. Rhinosporidiosis	*Rhinosporidium seeberi*
	6. Lobomycosis	*Loboa loboi*
	7. Entomophthoromycosis	*Basidiobolus ranarum, Conidiobolus coronatus*
II. Systemic Infections	A Pathogenic Fungal Infections	
	1. Histoplasmosis	*Histoplasma capsulatum*
	2. African histoplasmosis	*Histoplasma duboisii*
	3. Coccidioidomycosis	*Coccidioides immitis*
	4. Blastomycosis	*Blastomyces dermatitidis*
	5. Paracoccidioidomycosis	*Paracoccidioides brasiliensis*
	B. Opportunistic Fungal Infections	
	1. Candidiasis, systemic	*Candida albicans* and related species
	2. Cryptococcosis	*Cryptococcus neoformans*
	3. Aspergillosis	*Aspergillus fumigatus*, etc.
	4. Mucormycosis	*Mucor sp., Absidia sp., Rhizopus sp.*
	5. Petriellidiosis	*Petriellidium boydii*
	6. Hyphomycosis	*Fusarium sp., Paecilomyces sp., Acremonium sp.*, etc.
	7. Phaeohyphomycosis	*Wangiella dermatitidis, Exophiala jeanselmei, Alternaria sp., Drechslera sp., Cladosporium bantianum*, etc.

*mitis*에 의하여 생기는 미국 남서부의 풍토병 (endemic)이지만 멕시코, 중앙아메리카와 남미의 일부에서도 발생한다. 이 병은 사막 토양에 있는 분절포자 (arthrospore)를 흡입함으로 감염된다. 다양한 임상 양상이 인지되어 있는데 일차 폐 콕시디오이데스 진균증이 가장 흔하게 나타난다. 약 60%의 환자에서 증상이 없고 대부분 자연 치유가 된다. 증상이 있는 환자는 발열, 흉통, 기침을 하고 약 20%의 환자에서 결절홍반이나 다형홍반을 보일 수 있다. 폐외 콕시디오이데스 진균증은 아주 드물다. 피부의 병변 (Fig. 1)은 대부분 폐 콕시디오이데스 진균증에 의한 이차적병변으로 생기지만 피부에 일차적인 콕시디오이데스 진균증이 발생할 수 있다. 이런 감염은 실험실에서 일어나고 진균이 피부를 통해서 감염된 것이 의심의 여지가 없다. 전신성 감염은 약 1% 이하에서 일어나고 필리핀인, 흑인, 미국인디안, 멕시코인, 또는 면역이 떨어진 사람에게 위험이 크다. 전신 전파 경로는 주로 혈류를 통해서 일어나며 흔히 피부, 피하조직, 골과 관절에 생긴다. *C. immitis*는 이형성 진균 (二形性, 또는 二相性眞菌, Dimorphic fungus)이며 실온에서 배양하면 중격이 있는 균사가 alternating barrel-shaped arthrospore (Fig. 2)를 보이는 것이 특징이다. 전염력이 강하므로 각별한 주의가 필요하다. 조직에서는 포자망 (spherules, sporangia) (Fig. 3)을 보이는데 많은 수의 내포자 (endospore)를 포함하고 있다. Spherule의 크기는 보통 30~60 μm이지만 때로

Fig. 1. Cutaneous coccidioidomycosis.

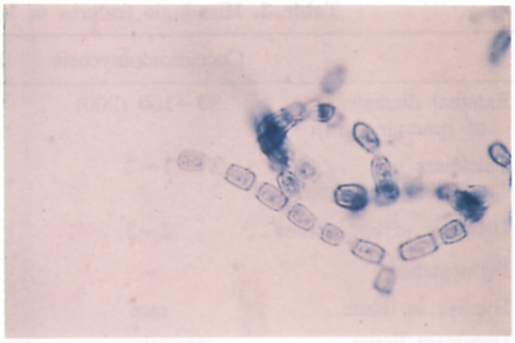

Fig. 2. Alternating barrel-shaped arthrospore (*C. immitis*).

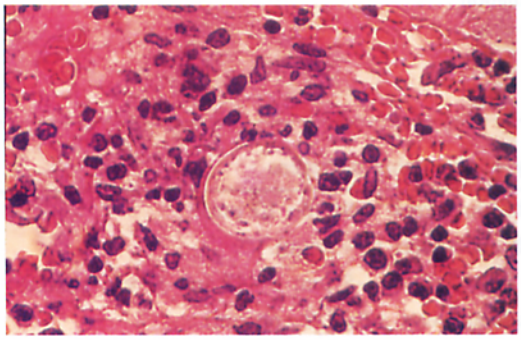

Fig. 3. Spherule of *C. immitis* (H&E stain).

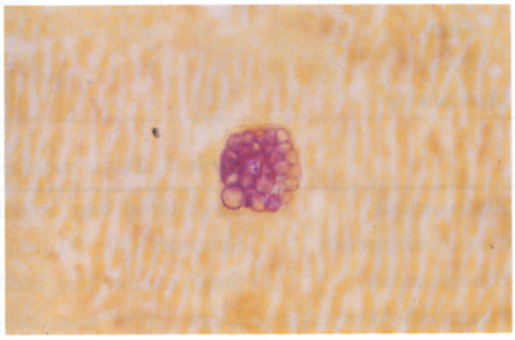

Fig. 4. Endospores of *C. immitis* (PAS stain).

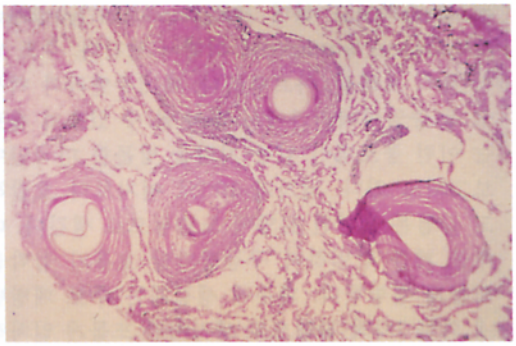

Fig. 5. Adiaspiromycosis (H&E stain).

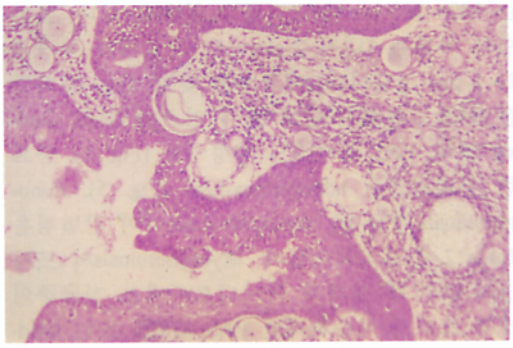

Fig. 6. Rhinosporidiosis (H&E stain).

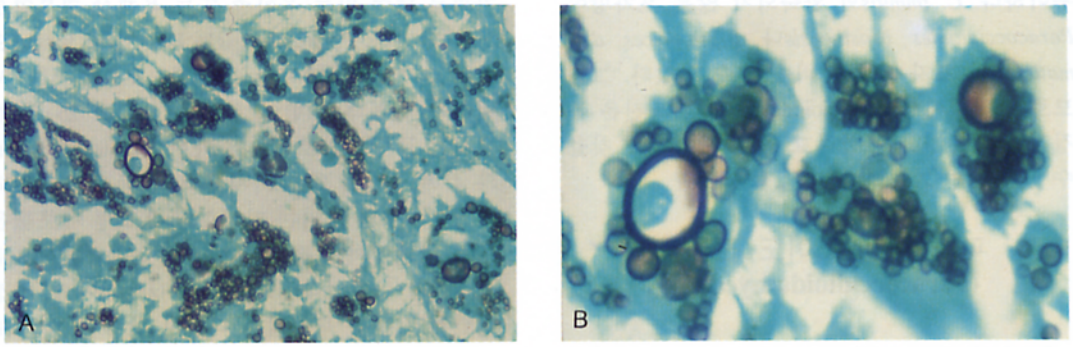

Fig. 7. A, B Ship's wheel-like yeasts with multiple blastospores (paracoccidioidomycosis) (GMS stain).

Table 2. Histologic features of large form mycoses and myospherulosis

	Coccidioidomycosis	Rhinosporidiosis	Adiaspiromycosis	Myospherulosis
External diameter of spherule (μm)	30~100 (200)	10~200 (350)	200~400 (700)	20~120
Thickness of spherule wall (μm)	1~2	3~5	20~70	1
Diameter of endospores	2~5	6~10	none	5~7
Pigmentation	−	−	−	+
Hyphae in tissue	rare	none	none	none
Dominant tissue reaction	necrotic granulomas	mucosal polyps with acute and chronic inflammation	fibrotic granulomas	cystic spaces
GMS	+	+	+	−
PAS	+	+	+	−
Mucicarmine	−	+	−	−

Table 3. Tissue morphology of dimorphic pathogens

Blastomycosis	Large broad base unipolar budding yeast cells (8~10 μm).
Coccidioidomycosis	Spherules (10~80 μm) with endospores (2~5 μm).
Histoplasmosis	Small narrow base budding yeast cells (1~5 μm; 5~12 μm in var. *duboisii*)
Paracoccidioidomycosis	Large narrow base, multi-budding yeats cells (20~60 μm).
Sporotrichosis	Small narrow base budding yeast cells (2~5 μm)

는 100~200 μm의 크기를 보일수도 있다. 포자망의 두께는 1내지 2 μm이고 내포자의 직경은 2~5 μm 정도이다. 내포자를 갖고 있는 포자망은 H&E 표본에서 쉽게 볼 수 있으며 GMS, Gridley 염색, PAS 염색에도 양성이다 (Fig. 4). 중요한 감별진단은 adiaspiromycosis (Fig. 5), rhinosporidiosis (Fig. 6), myospherulosis이며 감별점은 Table 2.에 요약되어있다. Myospherulosis의 포자망의 크기와 형태가 콕시디오이데스 진균증의 것과 크기가 비슷하지만 PAS, GMS, 또는 Gridley 염색에 음성이고 색소침착이 심하여 감별이 용이하다. *C. immitis*의 완숙되지 않은 포자망이 *Paracoccidioides brasiliensis*나 *Blastomyces dermatitides*의 포자 크기와 비슷할 수가 있다. 그러므로 조직내에서 coccidioidomycosis의 확진은 특징적인 내포자를 포함하고 있는 포자망을 찾을 수 있을 때만 가능하다.

파라콕시디오이도 진균증 (Paracoccidioidomycosis)[2]

South American Blastomycosis, paracoccidioidal granuloma라고도 하며 *Paracoccidioides brasiliensis (Blastomyces brasiliens)*에 의해서 생긴다. 주로 남미 특히 브라질, 아르헨티나, 베네주엘라와 멕시코 등 중앙아메리카에서 많이 볼 수 있으며 때로는 이런 풍토병이 있는 지방을 방문한 미국인에 보고되고 있다. 남자가 10:1로 여자보다 호발하고 감염은 오염된 토양에 노출됨으로 생긴다. 대부분 폐를 침범하며 구강점막및 호흡기 점막을 드물게 침범한다. 피부에 생길때는 주로 폐병변에 의한 2차적 감염으로 생기지만 드물게 일차적 피부감염이 생길 수 있다. 피부에 궤양이 생기고 가피로 덮여 있는 육아종 또는 우췌상 피부염으로 나타난다. *P. brasiliensis*는 Dimorphic fungus으로써 37℃ 배양에서는 효모형으로 조직내에서 여러가지 형태의 발아 현상을 보이고 25~30℃에서는 균사형을 보이며 후막포자 (chlamydospore)와 함께 중격이 있고 가지를 치는 균사로 구성되어 있다. 구형 내지는 타원형의 효모형 세포들은 H&E 염색에서도 잘 보이지만 특수진균염색으로 좀 더 잘 나타난다. 크기는 5~60 μm이고, 가장 진단적인 것은 특징적인 다발성 발아 세포를 보는 것이다 (Fig. 7). 분아포자 (blastospores)는 모세

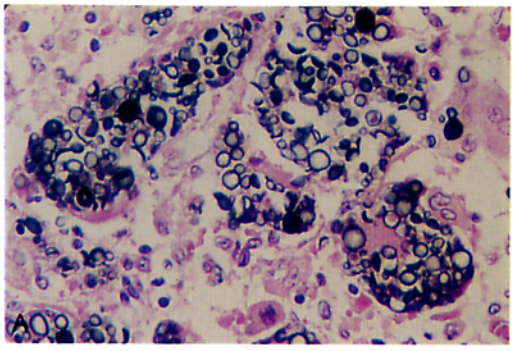

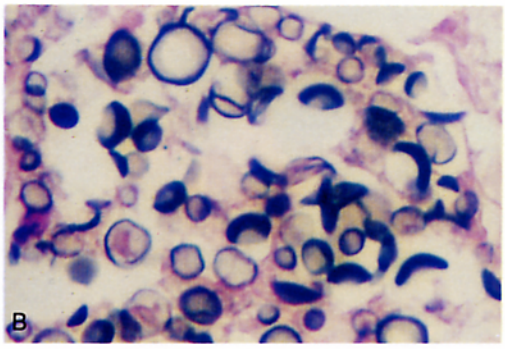

Fig. 8. A, B *Cryptococcus neoformans* (GMS stain).

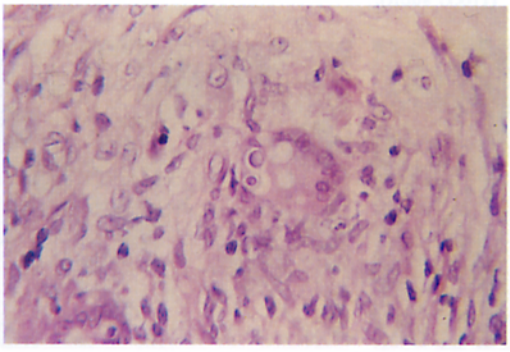

Fig. 9. *Blastomyces dermatitides* (H&E stain).

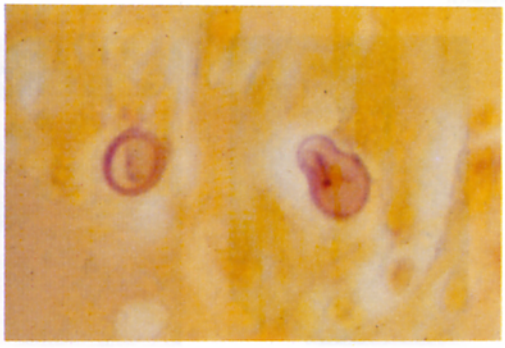

Fig. 10. Broad based yeast of *Blastomyces dermatitides* (PAS stain).

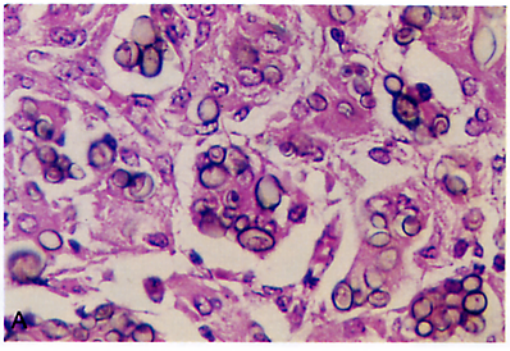

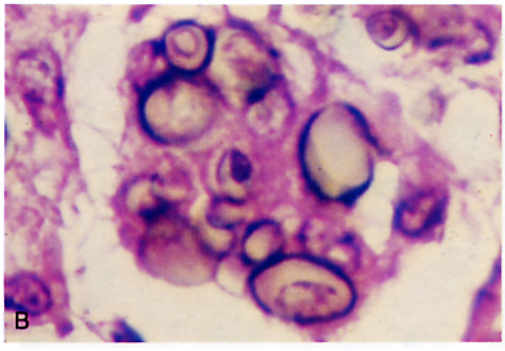

Fig. 11. A, B *Histoplasma duboisii.*

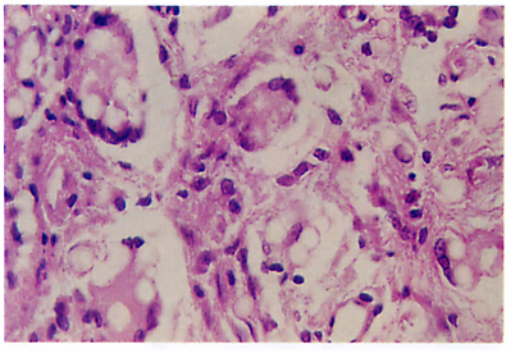

Fig. 12. Budding chain of *Loboa loboi* (H&E stain).

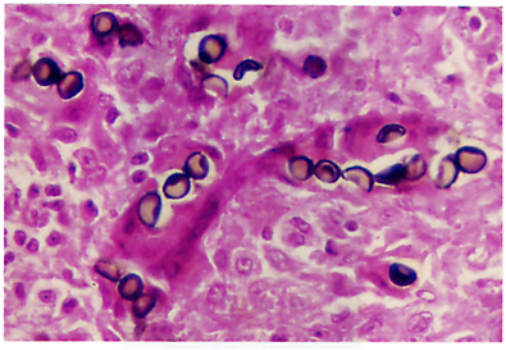

Fig. 13. Budding chain of *Loboa loboi (GMS stain).*

Fig. 14. Cutaneous blastomycosis (North American).

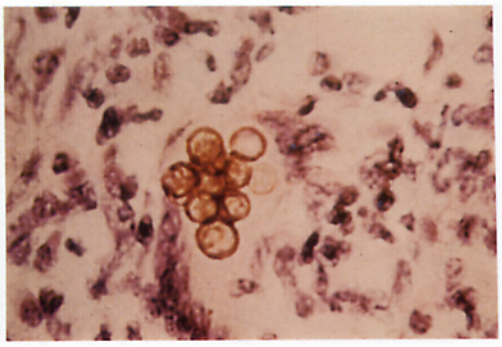

Fig. 15. Sclerotic bodies of chromoblastomycosis (H&E stain).

Fig. 16. Blastomycosis-like fixed type of sporotirichosis.

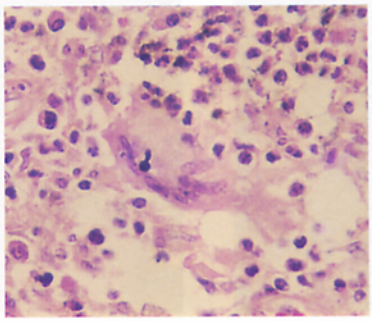

Fig. 17. Cigar body of sporotrichosis (GMS with H&E staining).

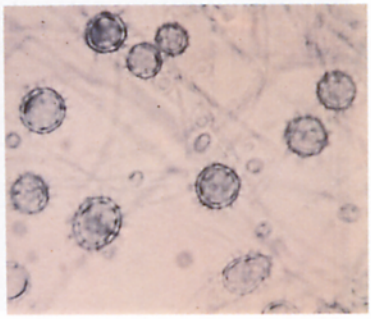

Fig. 18. Tuberculate macroconidia of *H. capsulatum.*

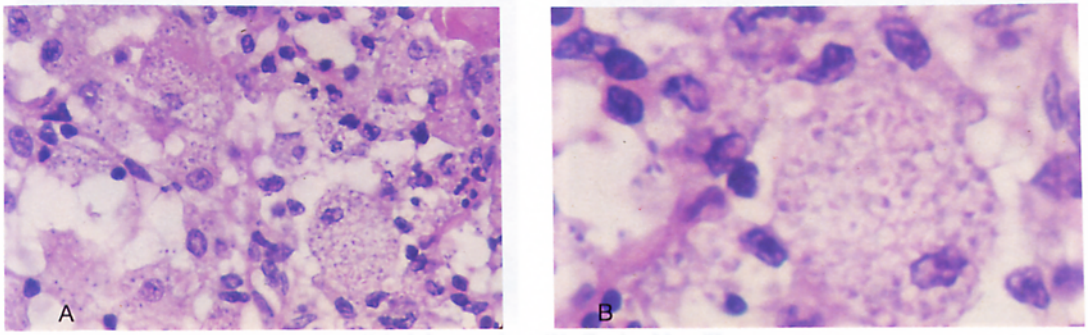

Fig. 19. A, B Multiple intracellular yeasts of *H. capsulatum* (H&E stain).

Fig. 20. Umbilicated nodule of histoplasmosis.

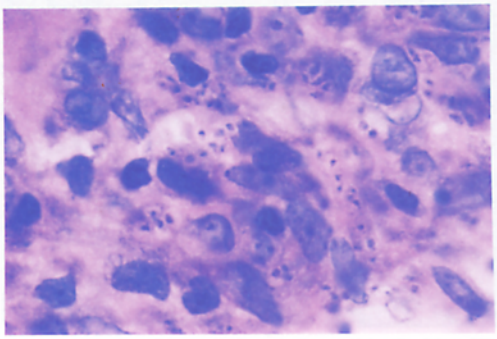

Fig. 21. *Leishmania donovani* (Giemsa stain).

포 전표면을 덮고 있어서 ship's wheel에 비유되고 있다. 분아포자는 직경이 2~20 μm로 다양하고 narrow neck을 갖고 모세포에 붙어 있어 tear drops 같은 모양을 보인다. 떨어져나간 분아세포는 직경이 2~5 μm로써 다양하다. *Cryptococcus neoformans* (Fig. 8) *Blastomyces dermatitides, Histoplasma duboisii, Loboa loboi*와 감별이 필요하다. *Cryptococcus neoformans*는 단일분아 포자를 보이고 carminophilic capsule을 갖고 있으며 *blastomyces dermatitides*[3] (Table 3)는 broad base를 갖는 단일분아 포자를 갖고 (Fig. 9, 10) *Histoplasma duboisii*와는 모세포와 분아 포자의 크기가 비슷한 것을 많이 볼 수 있어 8자 모양을 보이고 있으며 (Fig. 11 A, B) *Loboa loboi*는 발아 세포의 크기가 비슷한 budding chain이 많이 나타난다 (Fig. 12, 13). *Loboa Loboi*는 아직 체외에서 인공배양에 성공을 못하고 있다.

분아균증 (Blastomycosis)[2]

North American Blastomycosis라고도 하며 *Blastomyces dermatitides*가 원인진균이며 미국의 Ohio주, Mississippi강, Kentucky주등 북미에만 국한되어 있다고 생각했으나 근래에는 아프리카대륙에서도 보고 되고 있다. 미국의 Kentucky나 Georgia주의 토양에서 Blastomyces를 발견했다고 하지만 확실한 자연서식처는 찾지를 못했으며 폐와 피부가 가장 흔한 감염통로로 알려져 있다. *B. dermatitides*는 Dimorphic fungus이며 조직이나 37℃의 배지에서는 효모균으로 자라며 보통 크기는 8~15 μm이고 단일분아포자가 broad base를 갖고 모체세포에 부착되어 있으며 (Fig. 9, 10) 때로는 조직내에서 2~4 μm의 직경을 갖는 형도 가끔 볼 수 있다. 24~30℃ 실온에서 배양할 때는 균사형으로 나타난다. 피부에 나타날때는 주로 노출된 부위에 나타나고 궤양성, 우췌양, 육아종양 병변으로 나타난다 (Fig. 14). *Cryptococcus neoformans*는 Mayer's mucicarmine 염색으로 염색되는 mucopolysacharide capsule을 갖고 있으며 narrow base를 갖고 모체와 붙어 있다 (Fig. 8 A, B). *Histoplasma duboisii*와는 크기가 비슷하나 narrow base를 가지고 있고 모체세포와 분아세포의 크기가 같은 hour-glass shape (모래시계모양) 또는 8자의 모양을 하고 있어 감별에 도움이 된다 (Fig. 11). Chromomycosis때 보이는 포자는 직경이 1~5 μm이지만 H&E 표본에서도 진한 갈색을 띄고 중격이 있는 소위 특징적인 sclerotic bodies로 감별되며 (Fig. 15) 때로는 Sporotrichosis (Fig. 16)에서 보이는 cigar bodies가 single budding 하는 것과 감별진단 하여야 하지만 크기가 1~5 μm 정도이다 (Fig. 17).

히스토플라즈마증 (Histoplasmosis)[2]

히스토플라즈마증은 근본적으로 토양에서 근원되는 *Histoplasma capsulatum*의 공기를 통한 전염성 포자를 흡입함으로써 생기는 호흡기 질환이다. 미국 중부 Ohio주와 Mississippi River valley의 풍토병으로 간주되어 있으나 남아메리카, 중앙아메리카, 동남아시아의 강유역에서도 보고되고 있다. *H. capsulatum*은 Dimorphic fungus이며 25℃ 내지 30℃에서 배양하면 균사형으로 나타나고 아주 특징적인 7~15 μm 크기의 tuberculate macroconidia (Fig. 18)를 형성하여 진단적 가치가 있다. 37℃ enriched media에서는 2~4 μm의 단일 효모균형이 발현되고 감염된 조직내에서도 형태와 크기가 비슷하다 (Fig. 19 A, B). H&E 표본에서는 구형 내지는 타원형 효모세포의 염기성 세포질이 얇고 염색이 잘 안되는 세포막에서 떨어져 나가서 염색되지 않은 capsule 같은 모양을 보이게 한다. 이러한 효모세포들이 대식세포속에 군집하고 있는 것이 특징이다 (Fig. 19 A, B). Histoplasmosis는 대부분 asymptomatic form, acute pulmoray form, disseminated form, chronic pulmorory form의 4가지 임상 양상으로 나타날 수 있는데 90%가 asymptomatic form이다[4]. 소수의 환자가 disseminate form으로 발전하고 여러 장기를 침범하고 사망율이 높다. 피부와 점막병변에서는 궤양, 육아종, 제양결절 (umbilicated nodule) (Fig. 20), 구진 또는 농양등으로 나타나고 유아에서는 자반증으로 나타나는 경우도 흔하며 다형홍반, 결절홍반이 나타나는 경우도 보고 되고 있다[5]. 드물지만 하감상 (chancreform) 병변을 보이는 일차적 피부감염예도 기술되어 있다[6]. *Leishmania donovani*의 세포내형과 구별이 필요하며 bar-shaped kinetoplasts를 Giemsa (Fig. 21) 또 Wilder's reticulum 염색으로 볼 수 있다. 최근에는 동남아에서 풍토병으로 알려진 *Penicillium marneffei*의 세포내 효모양세포와 감별을 요하는데 이 세포는 발아 (budding)에 의해서 증식하는 것

이 아니라 분열 (fission)에 의해서 증식함으로 세포에 중격이 있는 것으로 감별될 수 있다.

Drutz에 의하면 14명의 histoplasma pericarditis 환자 중에서 13명이 흑인이었음을 지적하고 인종간에 진균증 감염에 잘 걸리는 인자가 있는지를 앞으로 좀더 연구해야 한다고 강조하고 있다[7].

아프리카 히스토플라스마증 (African histoplasmosis)[2]

Large cell histoplasmosis라고도 하며 *Histoplasma capsulatum var duboisii*에 의해서 발생하며 일본에서 보고된 한 예를 제외하고는 전부 아프리카에서 보고 되고 있다.

*Histoplasmosis duboisii*는 근본적으로 폐 질환이지만 골과 피부에 잘 침범하는 것으로 알려져 있다. 피부병변은 구진으로 나타나 농양을 형성하고 궤양으로 발전한다. 25℃ 배양에서는 *histoplasma capsulatum*의 균사형과 구별할 수 없으며 37℃ 효모형에서도 형태학적으로 동일하다. 다만 guinea pigs, hamsters, 또는 mice 같은 실험동물이나, 병변자체에서만 구별이 가능하다. 효모세포는 원형 또는 타원형으로 GMS에 잘 염색되며 직경이 8~15 μm이고 두터운 벽과 narrow base를 가지고 발아하며 발아된 세포는 거의 모세포의 크기 정도가 될 때까지 결합되어 있어서 hour glass, double cell 또 figure eight의 형태를 하고 있다 (Fig. 12, 13). 거의 모든 포식세포가 효모세포를 함유하고 직경이 150 μm까지 되는 거대세포를 보는 것도 드물지 않다. 이 거대세포안에 20개 이상의 효모세포를 포함하고 있다. 감별진단은 *Blastomyces dermatitides*와 혼돈될 수 있으며 *H. duboisii*는 (Fig. 11 A, B) narrow base로 발아하고 특징적인 hour glass 형태를 갖는 반면 *B. dermatitides* (Fig. 9, 10)는 broad base를 갖고 발아하며 *H. duboisii*를 갖고 있는 세포는 보통 단핵세포인 반면 *B. dermatitides* (Fig. 11 A, B)를 포함하고 있는 세포는 다핵세포이다 (Fig. 9). *H. capsulatium*과는 조직내에서 쉽게 구별된다 (Fig. 19 A, B). *H. duboisii*의 크기가 훨씬 크고 전형적인 hour glass형을 갖고 있으며 조직구내에 있는 것이 아니라 큰 이물 거대세포내에 주로 존재한다.

Penicilliosis marneffei[8~12]

새로 발견된 penicillium 중 유일하게 dimorphic fungus로서 1959년 처음으로 Segretin이 베트남에서 기원한 Bamboo rat에서 분리하여 기술하였고, 1973년 실험실에서 일하는 조수에게 사고 감염과 사람에게도 자연 감염된 예가 보고되어 *Penicillium marneffei*가 인간에도 질병을 일으킬 수 있다는 것을 보여 주었다. 1988년에는 AIDS 환자에서 처음으로 systemic *P. marneffei*의 예가 보고 된 후 태국 북부 나 중국 남부 등 동남아 뿐 아니라 프랑스, 이탈리아, 네덜란드, 영국 및 미국에서도 보고 되고 있다. 임상증세는 급성으로 나타나 발열, 체중감소, 빈혈을 동반하고 치료를 하지 않으면 사망하게 된다. 대부분의 경우에 피부병변이 구진으로 시작하여 궤양으로 변한다. 병변 조직에서 *P. marneffei*의 효모세포는 타원형 모양의 직경이 약 2~6 μm이며 조직구속에 밀집되어 있어 *Histaplasma capsulatum*과 감별이 필요하지만 transversely septated form으로 감별할 수 있다. 치료는 amphotericin B을 정맥주사하고 장기간의 itraconazole이나 fluconazole로 유지요법을 함으로써 만족스러운 결과를 얻을 수 있다.

결 론

심재성 진균증의 일반적인 분류와 미대륙, 아프리카대륙 및 동남아지역의 분포된 진균에 의한 풍토병 진단에 필요한 중요한 배양소견 및 조직병리학적 감별 진단을 살펴보고 관심을 가짐으로써 앞으로 이러한 지방을 여행한 사람들이 국내에서 발병하였을때 조기 진단을 정확히하고 적절한 치료를 할 수 있도록 대비하여야 할 것이라고 생각된다.

참 고 문 헌

1. Moschella and Hurley. Subcutaneous and systemic fungal infections (the deep mycoses). Dermatology vol.1 2nd ed. 1985: Philadelphia W.B. Saunders Co. 774-775
2. Chandler FW, Watts JC. Histologic & Immunohistologic Diagnosis of Mycotic Diseases. International Academy of Pathology US-Cana-

dian Div. Short course No. 12. March 2, 1982: 9-11, 17, 27-29, 30-40
3. Ellis DH. Tissue morphology of Dimorphic pathogens Clinical Mycology the Human apportunistic Mycoses 1994: Pfizer Inc NY 1994: 85
4. Amold/Odom/James. Histoplasmasis. Andrew's Disease of skin 8th ed. 1990: Philadelphia WB Saunders Co. 356-357
5. Medeiros AA, Marty SD, Tosh FE, Chin TDY. Erythema nodosum and erythema multiforme as clinical manifestations of histoplasmosis in a community outbreak. N Engl J Med 1996; 274: 415-420
6. Tesh RB, Schneidau JD. Primary cutaneous histoplasmosis. N Engl J Med 1996; 275: 597-598
7. Drutz DJ. Urban coccidioidomycosis and histoplasmosis: N Engl J Med 1979; 301: 381-382
8. Larone DH. Penicillium marreffei, Thermally dimorphic fungi, Medically important fungi A guide to identification 3rd ed. Wash, D.C.: ASM Press 1995: 100-101
9. Kwon-Chung KJ, Bennett J.E. Penicilliosis marneffei, infections due to miscellaneous molds Medical mycology. Philadelphia London: Lea & Febiger 1992: 755-758
10. Silio M, Van Dyke RB. penicillium marnffei, disorders of the skin in HIV-infected children, Dahl MV, Lynch P.J. Current Opinion in Dermatology 1995 philadelphia: Current Sience, 1995: 124-125
11. Ungpakorn R. Penicillium marreffei, New threat: presented international summit on cutaneous antifungal therapy, May 26-28, 1996: the Vancouver Trade & convention center
12. Ellis DH. Emerging SE Asian Mycosis is AIDS-defining & treatable, Mycology observer 5, No. 4 July-Aug 1996: Janssen