# 전풍과 동반된 *Malassezia (Pityrosporum)* 모낭염 1예

가톨릭대학교 의과대학 피부과학교실, 인천 중앙 길병원[1]

채구석 · 윤두희 · 이정덕[1] · 이준영 · 김진우 · 조백기

**=Abstract=**

## A Case of *Malassezia (Pityrosporum)* Folliculitis Associated with Pityriasis (Tinea) Versicolor

**Koo Seog Chae, Doo Hee Yoon, Jeong Deuk Lee[1], Jun Young Lee, Jin Wou Kim and Baik Kee Cho**

*Department of Dermatology, College of Medicine, The Catholic University of Korea, Seoul, Korea, Department of Dermatology[1], Gil Hospital, Inchon Korea*

We report a case of *Malassezia* folliculitis associated with pityriasis versicolor in a 16-year-old man. He had asymptomatic multiple erythematous papulopustular eruptions and scaly confluent hypopigmented macules on the anterior chest for 2 months.

The diagnosis of *Malassezia* folliculitis was established with the mycological and histological examinations from the specimen of papulopustules on the chest. Pityriasis versicolor was confirmed by KOH examination with the scales of the hypopigmented macules on the chest. Although the association of these two dermatoses is not common, they are generally accepted as being caused by the same organism of the genus *Malassezia*, which has different pathogenic stages. In our case, both types of skin lesions were improved after 3 weeks of antifungal therapy with systemic itraconazole (200 mg/day) and topical 1% isoconazole nitrate cream.

**[Kor J Med Mycol 2(2): 174-177]**

**Key Words:** Pityriasis (Tinea) versicolor, *Malassezia (Pityrosporum)* folliculitis

## 서 론

*Malassezia* 모낭염은 주로 상부체간, 경부 및 상지에 소양성 모낭성 구진 또는 농포를 보이는 질환으로[1] 심상성 여드름, 여드름양 발진과 유사한 병변을 보이며, 전풍은 체간과 상지에 인설 및 색소침착 또는 탈색을 특징으로 하는 표재성 진균증으로 피부진균증 중에서 가장 표피층에 발생하는 만성적 비염증성 질환이다[2]. 두 질환은 피부에 정상균총으로 존재하고, *Malassezia* 속의 *Malassezia(M.) furfur*로 명명하고 있는[3~5], 지질 친화성 효모균인 *Pityrosporum(P.) ovale*와 *P. orbiculare*가 원인이다. 일반적으로 알려진 바와 같이 두 질환이 *Malassezia* 속에 의해 발생하므로, 한 환자에서 동시에 발생될 가능성은 있으나 실제 보고된 예는 찾아 볼 수 없었다. 이에 저자들은 한 환자에서 같은 부위에서 전풍과 *Malassezia* 모낭염이 동시에 발생한 예를 경험하고 보고하는 바이다.

## 증 례

환 자: 유 O O, 16세, 남자

주 소: 흉부에 발생한 모낭성 홍반성 구진 및 농포와 인설성 저색소반

현병력: 환자는 내원 약 2개월 전부터 흉부에

†별책 요청 저자: 김진우, 131-022 서울특별시 동대문구 전농2동 620-56 가톨릭대학교 부속 성바오로병원 피부과

**Fig. 1.** Multiple follicular erythematous papulopustules and confluent hypopigmented macules on the anterior chest for 2 months.

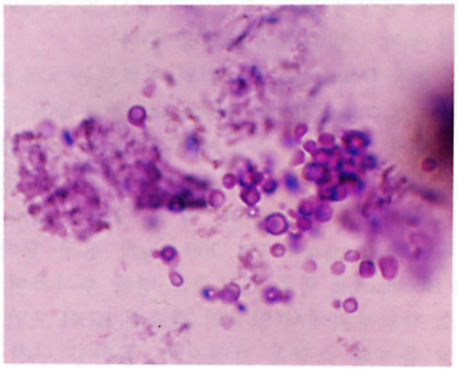

**Fig. 2.** Spherical budding 2-4 μm sized yeast organisms in the dilated follicle (periodic acid-Schiff stain, ×1,000).

무증상의 모낭성 홍반성 구진 및 농포가 발생하였으며, 비슷한 시기에 무증상의 인설성 저색소반이 같은 부위에 혼재하여 발생하였으나 특별한 치료없이 지내다가 점차 구진, 농포 및 저색소반의 분포가 넓어졌으며 저색소반은 융합하는 양상을 보였다.

과거력: 특기 사항 없음.

가족력: 특기 사항 없음.

이학적 소견: 피부 소견 이외에는 특기 사항 없음.

피부소견: 흉부에 국한되어 모낭성 홍반성 구진 및 농포가 군집된 분포를 이루고 있었으며, 같은 부위에 혼재되어 미세한 인설이 덮힌 저색소반이 일부에서는 융합되어 관찰되었다 (Fig. 1).

병리조직학적 소견: 구진성 농포에서 실시한 조직생검상 표피의 과각화증, 극세포증, 모낭 및 모낭 주위에 림프구성 염증세포의 침윤과 진피내에 혈관주위 림프구성 침윤을 관찰할 수 있었

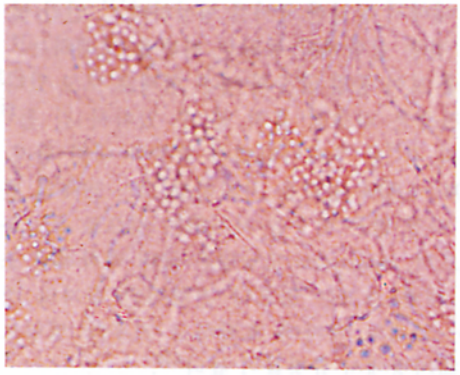

**Fig. 3.** Numerous fungal hyphae and spores, so called "spaghetti and meatballs" appearnace from the scales of hypopigmented macules (KOH examination, ×400).

으며, periodic acid-Schiff 염색시 모낭내에 붉게 염색된 다수의 구형 포자 (spore)가 관찰되었다 (Fig. 2).

진균학적 소견: 홍반성 농포에서 시행한 KOH 도말 검사상 많은 포자가 관찰되었으며 Parker ink (20% KOH 용액과 1 : 1로 혼합) 염색상 피막을 가진 포자를 확인할 수 있었고, 인설성 저색소성 반에서 시행한 KOH 도말 검사상 많은 포자와 짧은 균사 (hyphae)가 혼재되어 관찰되었다 (Fig. 3).

치료 및 경과: 3주간 itraconazole 1일 200 mg씩 경구 투여 및 1% isoconazole 국소제를 병행 투여하여 구진성 병변의 현저한 임상적인 호전과 저색소반에서 실시한 KOH 도말 검사상 음성 소견을 관찰할 수 있었으며, 현재까지 3개월간 추적관찰 중이나 재발의 소견을 보이지 않고 있다.

## 고 찰

전풍은 미세한 인설로 덮인 회색 또는 갈색 반을 보이고, *Malassezia* 모낭염은 자극증상을 갖는 모낭성 구진과 농포를 보이는 질환이다.

전풍과 *Malassezia* 모낭염의 원인균은 *P. orbiculare* 또는 *P. ovale*로써[6~9], Nazzaro-Poro 등[5]은 이것이 *M. furfur*와 동일 균주라는 것을 증명하였다. *M. furfur*는 효모형 (yeast form)과 균사형 (mycelial form)을 갖는 이형태 (dimorphic)의 효모균으로써, 효모형은 그 형태에 따라 *P. orbiculare*와 *P. ovale*로 구분되었으나[3~12], 현재는 두가지 효모형 사이에 항원의 유사성이 증명되고[13], 시험

관 내에서 동일한 균사를 형성하며[5,14], 인간 및 동물 접종 실험에서 동일한 병변을 초래하는[15] 양상을 보여 동일 균주의 다른 형태로 보고 있다[3].

전풍은 비교적 흔히 볼 수 있어서 김 등[16]과 김과 김[17]은 우리나라에서 피부과 내원 환자 중 1.04~2.80% 정도를 차지하고, 20~39세의 환자가 가장 많은 비중을 차지하는 것으로 보고하고 있으며, *Malassezia* 모낭염은 국내 역학적인 조사에 대한 보고는 없으나 전형적인 환자의 경우 25~35세의 여자에 호발하고 기후의 영향으로 열대지방에서 유병률이 높다[1,18].

전풍은 체간, 액와부, 경부 및 상지에 호발하며 드물게 안면, 두피, 음경에 발생된 예[19~21]도 보고되어 있다.

전풍과 *Malassezia* 모낭염은 온도나 습도가 높은 기후, 몸에 조이는 의복, 기름 도포, 부신피질 호르몬제 투여 등의 외적 인자나, 땀이 나거나 면역 억제 또는 당뇨병 등과 같은 내적 인자가 선행요인으로 생각되며, 이러한 요인에 의해서 전풍이 유발될 때 KOH 도말 검사상 많은 포자와 균사를 발견할 수 있는데 이중 균사가 전풍 발생과 밀접한 관계가 있으며[3,22], 이는 포자 형태의 정상균총으로 존재하던 *Malassezia*가 균사 형태로 전환하여 병원성을 갖게 되면서 질환을 유발하는 것으로 알려져 있다[15]. *Malassezia* 모낭염은 모낭내에서 *Malassezia*의 과증식이 주로 관찰되고 균사 형태로 전환되는 경우는 거의 관찰되지 않아[4,23], 전풍에서와 같은 균사의 직접적인 병원성 외에 다른 면역학적인 원인에 대한 병인론이 제기되고 있으며[24], 본 증례에서는 땀을 많이 흘리는 외의 다른 유발요인은 관찰되지 않았다.

전풍의 진단은 KOH 도말 검사상 전형적으로는 균사와 포자가 병존하는 소위 "spaghetti and meat balls" 양상을 관찰할 수 있으며, 조직생검시 표피에서 경도의 과각화증 및 해면화, 포자와 균사 등이 관찰되며, 상부 진피내에 경도의 혈관주위 염증세포침윤을 보일 수 있고, Wood 등 검사에서 황금색의 형광물질이 관찰되어 진단에 도움을 준다. 본 증례에서는 저색소 침착 병변에서 KOH 도말 검사만을 시행하여 전풍을 진단하였으며, 배양검사 등을 통한 원인 균종의 규명은 시행되지 않았다.

*Malassezia* 모낭염은 농포에서 KOH 도말 검사나 Parker ink를 통한 도말 검사에서 포자를 관찰할 수 있으며, 조직생검상 모낭의 확장, 모낭주위염 등이 관찰되고 대부분 periodic acid-Schiff 염색시 모낭내에 붉게 염색된 다수의 구형 또는 난원형의 포자는 관찰되나 균사는 관찰되지 않는다. 본 증례에서는 홍반성 구진성 농포에서 실시한 Parker ink를 통한 도말 검사에서 포자만이 관찰되었으며, 조직생검상 모낭주위염 및 모낭내에서 periodic acid-Schiff 염색시 붉게 염색된 다수의 구형 포자가 관찰되어 임상적으로 전형적인 자극증상은 보이지 않았으나 *Malassezia* 모낭염으로 진단하였다.

전풍은 지루피부염, 장미색비강진, 백색비강진, 나병, 매독진, 백반증 등과, *Malassezia* 모낭염은 심상성 여드름, 여드름양 발진 등과의 감별이 필요한데 임상적 특징, 진균학적 검사 및 조직학적 소견 등이 감별진단에 도움을 준다[4].

전풍과 *Malassezia* 모낭염의 치료로는 50% propylene glycol, selenium sulfide shampoo 등의 국소 도포제와 imidazole 유도체 및 triazole 유도체의 국소 또는 전신적인 투여가 유용한 것으로 알려져 있는데[8,17,23], 본 증례의 경우 3주간 triazole 유도체인 itraconazole 1일 200 mg씩 경구 투여와 1% isoconazole 국소 도포제를 병행 투여하여 저색소 침착부위에서 인설의 감소와 KOH 도말 검사상 음성의 소견을 보였으며, 홍반성 구진 및 농포의 현저한 임상적인 호전을 관찰할 수 있었다. *Malassezia* 모낭염의 경우 항진균제에 대한 반응 또한 진단에 도움을 주는데 본 증례에서도 항진균제에 빠른 반응을 보여, 심상성 여드름이나 여드름양 발진과의 차이를 보였다[1,8].

본 증례는 *Malassezia* 속의 균종이 원인이고, 때로 함께 발생하는 것으로 알려진 두 질환이 임상적으로 한 환자에서 발생된 예로, 각각의 진균에 대한 동정을 통해 동일 균종 여부에 대한 규명은 이루어지지 않았으나 실제 임상에서 두병변이 동시에 관찰된 예를 보기 드물고, 두 질환이 *Malassezia* 속의 균종에 의해 발생되는 긴밀한 연관성을 갖는 질환임을 시사해주는 예라 사료되어 보고하는 바이다.

## 참 고 문 헌

1. Faergemman J. *Pityrosporum* infections. J Am Acad Dermatol 1994; 31: S18-S20
2. 오철환, 김수남. 전풍에 대한 임상 및 균학적 관찰. 대피지 1982; 20: 211-217

3. 최창준, 김한욱, 임철완. 환자와 정상인의 귀에지형의 분포 및 귀에지형에 따른 *Malassezia furfur*의 형태학적 분포. 대피지 1994; 32: 795-801
4. Jack LB. Fungal Diseases. In: David E, Rosalie E, Christian J, Bernett J, eds. Histopathology of the Skin, 8th ed. Philadelphia: Lippincott-Raven, 1997: 521
5. Nazzaro-Porro M, Passi S, Caprilli F, Mercantini R. Induction of hyphae in cultures of *Pityrosporum* by cholesterol and cholesterol esters. J Invest Dermatol 1977; 69: 531-534
6. Potter BS, Burgoon CF, Johnson WC. *Pityrosporum* folliculitis. Arch Dermatol 1973; 107: 388-391
7. Ford GP, Ive FA, Midgley G. *Pityrosporum* folliculitis and ketoconazole. Br J Dermatol 1982; 107: 691-695
8. Back O, Faergemman J, Hornqvist R. *Pityrosporum* folliculitis:A common disease of the young and middle-aged. J Am Acad Dermatol 1985; 12: 56-61
9. Gordon MA. Lipophilic yeast-like organism associated with tinea versicolor. J Invest Dermatol 1951; 17: 267-272
10. Roberts SOB. *Pityrosporum orbiculare*: Incidence and distribution on clinically normal skin. Br J Dermatol 1969; 81: 264-269
11. Faergemman J, Maibach H. The *pityrosporum* yeasts: Their role as pathogens. Int J Dermatol 1984; 23: 463-465
12. Ingham E, Cunningham AC. Review article: *Malassezia furfur*. J Med Vet Mycology 1993; 31: 265-288
13. Faergemman J, Tjernlund U, Sheynius A, Bernander S. Antigenic similarities and differences in genus *pityrosporum*. J Invest Dermatol 1982; 78: 28-31
14. Faergemman J, Aly R, Maibach H. Growth and filament production of *Pityrosporum orbiculare (P. ovale)* on human stratum corneum in vitro. Acta Derm Venereol (Stockh) 1983; 63: 388-392
15. Faergemman JF. Tinea versicolor: some new aspects on etiology, pathogenesis and treatment. Int J Dermatol 1982; 21: 8-11
16. 김재홍, 이진탁, 정의철. 전풍에 대한 임상적 관찰과 치료경험. 대피지 1986; 24: 55-59
17. 김재홍, 김진복. 전풍에 대한 임상적 관찰과 치료경험 (3). 대피지 1995; 33: 280-286
18. Jacinto-Jamora S, Tamesis J, Katigbak ML. *Pityrosporum* folliculitis in the Philippines: diagnosis, prevalence, and management. J Am Acad Dermatol 1991; 24: 693-696
19. Glazer SD, Zugerman C. Tinea versicolor of the face. Cutis 1980; 26: 1
20. El-Gothamy Z, Ghozzi M. Tinea versicolor of the scalp. Int J Dermatol 1995; 34: 533-534
21. Blumenthal HL. Tinea versicolor of penis. Arch Dermatol 1971; 103: 461-462
22. Mcginley KJ, Lantis LR, Marples RR. Microbiology of tinea versicolor. Arch Dermatol 1970; 102: 168-171
23. Hay RJ, Roberts SOD, Mackenzie DWR. Mycology. In: Champion RH, Burton JL, Ebling FJG, eds. Textbook of Dermatology, 5th ed. Oxford: Blackwell Scientific Publications, 1992: 1176-1178
24. Faergemman J, Johansson S, Back O, Scheynius A. An immunological and cultural study of *Pityrosporum* folliculitis. J Am Acad Dermatol 1986; 14: 429-433