대한의진균학회지 제22권 제3호 2017
http://dx.doi.org/10.17966/KJMM.2017.22.3.135

■ 증례 보고 ■

양측에 발생한 손백선증 1예 및 손에 발생한 얕은진균감염의 빈도(1997-2016)

전북대학교 의학전문대학원 피부과학교실[1],
전북대학교 임상의학연구소-전북대학교병원 의생명연구원[2]

곽현빈[1] · 박상우[1] · 박수경[1] · 우수한[1] · 박 진[1,2] · 윤석권[1,2] · 김한욱[1,2†]

= **Abstract** =

A Case of Bilateral Tinea Manus and the Frequency of the Superficial Fungal Hand Infection (1997-2016)

Hyun-Bin Kwak[1], Sang-Woo Park[1], Su-Kyung Park[1], Soo-Han Woo[1], Jin Park[1,2], Seok-Kweon Yun[1,2] and Han-Uk Kim[1,2†]

Department of Dermatology, Chonbuk National University Medical School[1], Research Institute of Clinical Medicine of Chonbuk National University- Biochemical Research Institute of Chonbuk National University Hospital[2], Jeonju, Korea

Dermatophytosis of the palm of the hands (tinea manus) tends to involve one hand. We encountered a case of bilateral tinea manus in a patient with type 1 diabetes mellitus and bilateral tinea pedis. A 57-year-old man presented for evaluation of hyperkeratotic lesions on both his palms and soles. Skin examination revealed hyperkeratotic scaly lesions on the palmar surfaces of his hands and plantar surfaces of his feet. Yellow discoloration and thickening were observed on both his nails. Fasting venous plasma glucose concentration and hemoglobin A1c levels were 332 mg/dL and 7.5%, respectively. Fungus cultures revealed white colonies with brown color on the reverse side in a 14-day incubation period. *Trichophyton rubrum* infection was identified using polymerase chain reaction with amplified internal transcribed spacer regions. He was treated with oral fluconazole (150 mg/week) and topical flutrimazole spray. In addition, we examined the frequency of 77 superficial fungal hand infections (age, sex, seasonal distributions and coexisting fungal infections) among patients who visited the dermatologic clinic of Chonbuk University Hospital between January 1997 and December 2016. **[Korean J Med Mycol 2017; 22(3): 135-140]**

Key Words: Bilateral, Tinea manus, Tinea pedis

Received: July 23, 2017, Revised: July 25, 2017, Accepted: September 14, 2017

†Corresponding author: Han-Uk Kim, Department of Dermatology, Chonbuk National University Medical School, 20, Geonji-ro (Geumam-dong), Deokjin-gu, Jeonju, 54907, South Korea.
Tel: +82-63-250-1877, Fax: +82-63-250-1970, e-mail: hanukkim@jbnu.ac.kr

Copyright@2017 by The Korean Society for Medical Mycology (pISSN:1226-4709, eISSN:2465-8278). All right reserved.
This is an open-access article distributed under the terms of the Creative Commons Attribution Non-Commercial License(http://creativecommons.org/licenses/by-nc/3.0/), which permits unrestricted non-commercial use, distribution, and reproduction in any medium, provided the original work is properly cited. http://www.ksmm.org

서 론

백선증은 발생 부위에 따라 머리백선증, 몸백선증, 발백선증, 머리백선증, 얼굴백선증, 샅백선증, 손백선증 등으로 분류하며, 감염이 지속될수록 병터가 두 부위 이상에서 나타나는 중복감염이 흔히 관찰된다. Moon 등[1]은 발백선증과 손발톱진균증(조갑진균증)과의 중복감염이 가장 현저히 관찰되었다고 보고하였다. 양 발에 각화형 발백선증이 있고 손백선증이 편측으로 발생하는 것을 '두발한손증후군(two feet-one hand syndrome)'이라고 하는데, 이 증후군은 비교적 잘 알려져 있다. 손백선증은 편측으로 발생하는 빈도가 양측으로 발생하는 빈도보다 높으며[2], 양측으로 손백선증이 발생하는 경우에는 다른 질환들로 오진될 수 있다.

저자들은 제 1형 당뇨병의 기왕력이 있는 57세 남성의 양 손에 발생한 *Trichophyton rubrum*에 의한 백선증 1예를 경험하고 문헌고찰과 함께 보고한다. 추가적으로 지난 20년간 본원에서 경험한 손에서 발생한 얕은진균감염 증례들의 발생 빈도, 연령 및 계절 분포, 편측 또는 양측 여부, 동반 진균감염 등에 대해 함께 살펴보고자 한다.

증 례

환 자: 유 OO, 57세, 남자

주 소: 양 손과 양 발의 바닥측의 인설 병터, 양측 발톱과 좌측 손톱의 노란색 변색과 함께 두꺼워진 소견.

현병력: 10여 년 전부터 존재한 양 손, 양 발 및 손발톱 병터로 내원하였다.

과거력: 2003년부터 인슐린 의존 당뇨병으로 인슐린 주사 및 경구약제로 치료 중에 있음.

가족력: 손발바닥각질피부증(palmoplantar keratoderma) 등의 피부질환의 가족력은 없었다.

이학적 소견: 전신상태는 양호하였으며, 피부소견 이외의 특기 사항 없었다.

피부 소견: 양 손, 양 발의 바닥측의 각화과다 인설 병터, 좌측 손의 손톱 병터 및 양측 발의 발톱 비후가 관찰되었다(Fig. 1).

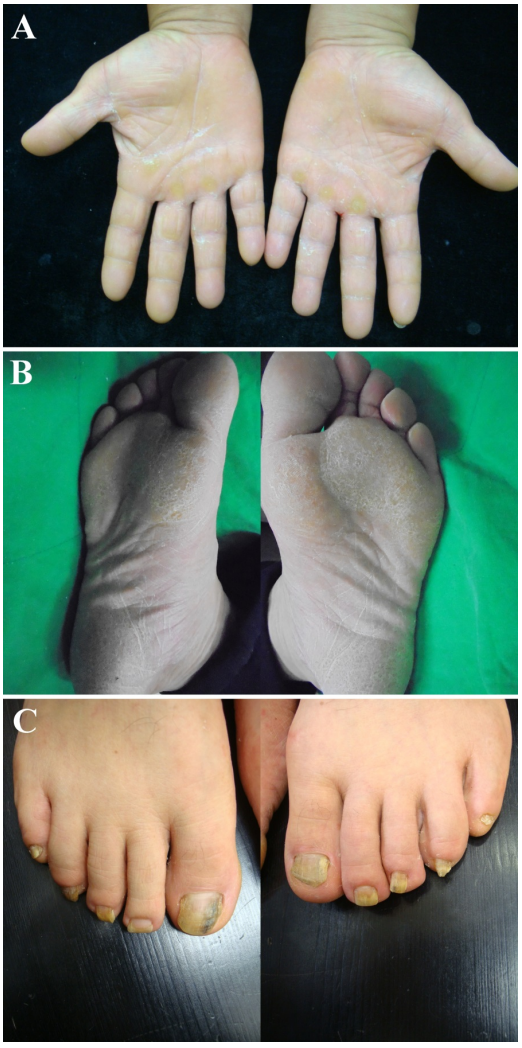

Fig. 1. (A) Hyperkeratotic scaly lesions on the palmar surfaces of the hands **(B)** Hyperkeratotic scaly lesions on the plantar surfaces of the feet **(C)** Yellowish color change and hypertrophy of the nail plates

검사 소견: 당화혈색소 및 혈당 상승 소견 외에 일반혈액검사, 소변검사, 간기능 및 신기능검사와 매독혈청반응검사, 흉부 X-선 검사, 심전도 검사는 모두 정상 범위 내지 음성이었다.

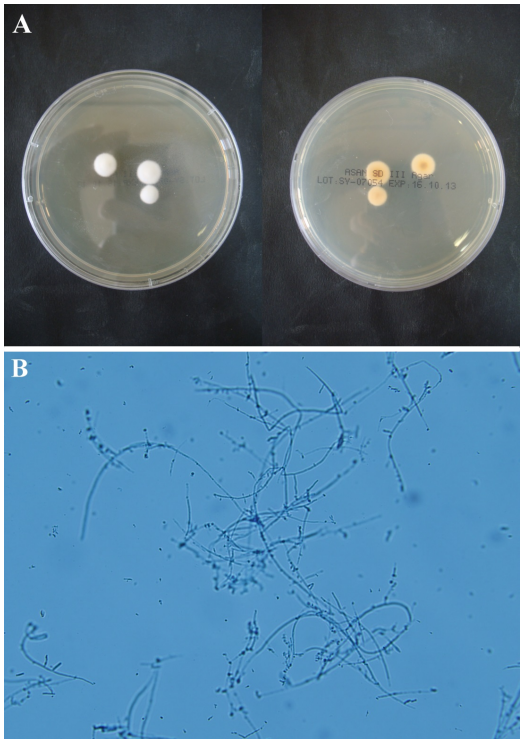

Fig. 2. (A) White cottony colonies (left) with reddish brown reverse pigmentation (right) on Sabouraud's dextrose agar plate at 25℃ for 14 days **(B)** Teardrop-shaped microconidia (lactophenol cotton blue stain, ×200)

병리조직학적 소견: 시행하지 않음.

진균학적 소견: 양측 손바닥, 양측 발바닥, 좌측 4번째 발톱, 좌측 2번째 손톱에서 시행한 KOH 검사는 모두 양성이었다. 환자의 양측 손, 발, 발톱에서 채취한 검사물을 Sabouraud dextrose agar 배지에 각각 접종하여 25℃에서 2주간 배양한 결과 5군데 모두 배지의 앞면은 흰 솜털모양(whitish cottony appearance)였으며 뒷면은 적갈색을 띠었고 (Fig. 2A), 배양된 진균을 lactophenol-cotton blue로 염색하여 광학 현미경으로 관찰한 결과 균사는 균일하게 가는 모양이었으며 균사의 측면에 눈물방울 모양의 소분생포자들이 관찰되는 *Trichophyton rubrum*의 소견을 보였다(Fig. 2B).

분자생물학적 검사: 환자의 배양된 균집락으로부터 DNA를 분리하여 rDNA의 internal transcribed spacer (ITS) 부위의 염기서열을 얻은 후 BLAST를 이용하여 GenBank에 있는 *Trichophyton rubrum*의 ITS 부위의 염기서열인 *Trichophyton rubrum* strain ATCC 10114 (GenBank accession number KJ606121.1)과 비교한 결과 99% 일치하여 *Tricho-*

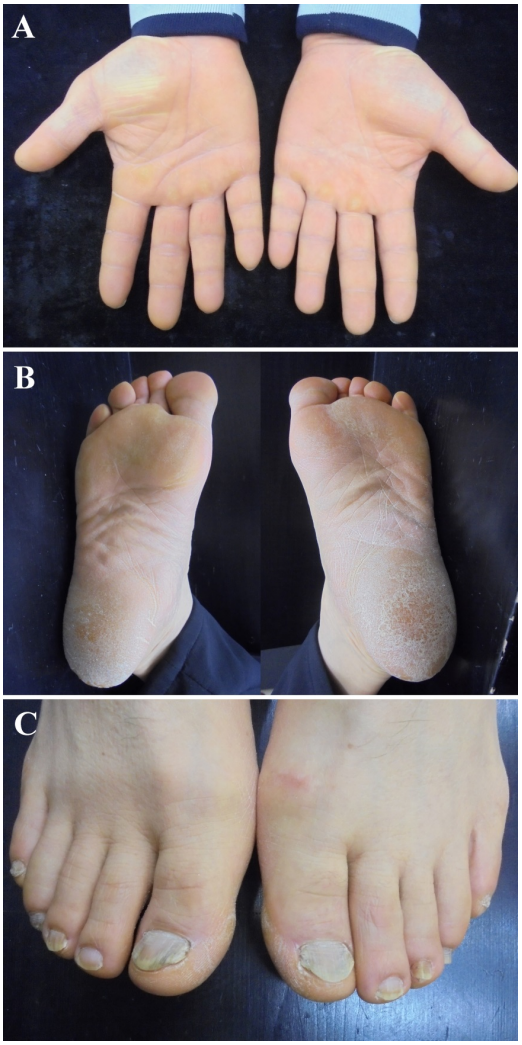

Fig. 3. Clinical findings at twenty six weeks of the oral antifungal treatment. Tinea lesions on the hands **(A)** and feet **(B)** had already disappeared. The heels showed residual hyperkeratotic scales. **(C)** The toenail lesions improved.

*phyton rubrum*으로 최종 동정하였다.

치료 및 경과: 발백선증, 손백선증과 손톱진균증 및 발톱백선증에 대한 항진균제(fluconazole 150 mg 주 1회 복용, flutrimazole spray) 치료를 시행하였다. 항진균제 복용 26주째, 손발의 백선증은 이미 소실되었으나 양측 발꿈치의 과다각화 병터는 지속되었다. 발꿈치의 KOH 검사에서 균사는 관찰되지 않았다. 발톱 병터는 호전을 보이고 있었으며(Fig. 3), 좌측 손톱 병터 또한 호전을 보였다.

고 찰

발백선증은 얕은피부진균증 중 가장 흔한 형태이며 구두와 양말을 신고 생활하는 시간이 많아짐에 따라 감염율이 높아지고 있으며, 임상적으로 지간형, 잔물집형 및 각화형으로 구분한다. 손백선증은 각질층이 두꺼워 발백선증과 유사한 형태로 나타나지만 발백선증과는 달리 지간형은 흔하지 않으며 대부분이 각화형이며, 발백선증과 동반하여 발생하는 경우가 많으며 백선증의 5% 정도를 차지한다[3]. Zhan 등[4]은 손백선증이 발백선증에 비해 드문 이유에 대해 손은 노출이 되어 있고 상대적으로 건조한 환경이며 하루에 수 회 이상 씻기 때문에, 상대적으로 감염원이 더 잘 제거되는 환경이기 때문일 것이라고 설명하고 있다.

두발한손증후군은 1964년 Curtis[6]에 의해 처음 보고되었다. Daniel 등[7]은 발백선증의 발생은 작업화를 장시간 착용하는 것과 연관성이 있을 수 있음을 언급하였고, Bjekić 등[5]은 손백선증은 주로 발백선증이 있는 발 피부를 뜯거나 발톱을 집는 행위를 하는 쪽의 손에서 발생하고 발백선증이 손백선증에 선행하는 것으로 보아 손백선증은 발과 손의 직접 접촉에 의해 발생한다고 주장하였다. 본 환자는 직업이 단순 노동 근로자로 평소 작업화를 신고 서서 장시간 근무하였고, 손을 자주 사용하였으며 평소 발을 자주 만지는 습관이 있었다.

당뇨병의 병력이 있는 환자들에게서 흔히 볼 수 있는 백선증으로는 몸백선증, 발백선증, 그리고 손발톱진균증이 있다[8]. Mendes 등[9]은 당뇨병의 병력이 있는 환자는 혈당이 정상인에 비해 잘 조절되지 않고 미세혈관병증이 존재하여 혈류가 원활하지 않아 얕은진균감염에 더 취약할 수 있다고 말하고 있다. 본 환자 또한 인슐린 의존 당뇨병의 병력이 있어 인슐린 주사제제를 투여 받고 있음에도 불구하고 혈당 조절이 원활하지 않았다.

*Trichophyton rubrum*이 두발한손증후군 환자의 피부 병터에서 검출되는 균주 중 가장 흔한 형태

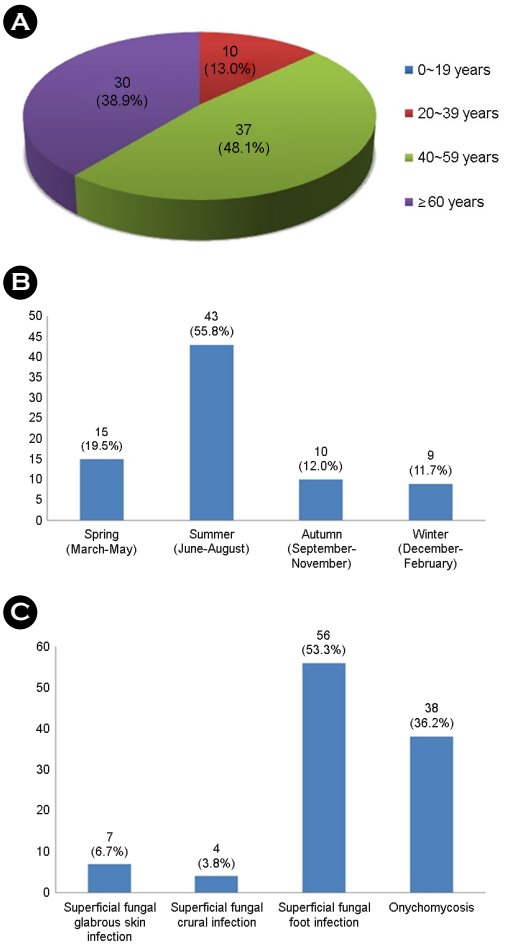

Fig. 4. (A) Age distribution in superficial fungal hand infections **(B)** Seasonal distribution of superficial fungal hand infections **(C)** Fungal infections coexisting with superficial fungal hand infections

로 알려져 있는데, 이는 일반적인 발백선증 및 손백선증의 가장 흔한 원인균과도 일치한다[7]. 본 증례에서도 *Trichophyton rubrum*을 분리 동정하였다.

본 증례에서는 각화과다 인설 병터가 양측 손발에 존재하여 양측 손발에 발생하는 유사한 피부질환들, 특히 다양한 원인에 의하여 발생하는 후천손발바닥각질피부증과 감별할 필요가 있었다[5]. 본 증례에서는 병터부에서 검사물을 채취하여 KOH 검사를 시행하여 신속하게 감별진단을 할 수 있었다. 항진균제 치료로 병터의 뚜렷한 호전을 보였다. 그러나 치료 후 양측 발꿈치 부위에 과다각화 병터가 일부 남아 있었는데, 병터에서 시행한 KOH 검사에서 균사는 관찰되지 않았다. 환자의 발꿈치의 과다각화증(hyperkeratosis of the heels)[10]은 피부사상균 이외의 다른 원인에 의해 발생된 것으로 생각되었다. 문진상 손발바닥의 피부 비후는 20대 이전부터 존재하였다고 하나 손발바닥각질피부증 등의 가족력은 없었고, 평소 평행봉, 철봉 등의 운동을 자주하는 편이며 직업상 장시간 서있는다고 하였다. 또한 양측 발뒤꿈치 및 손바닥의 각화과다 병터는 urea 연고 도포 이후 각화성 병터가 호전되어 해당 병터에 대한 추가적인 평가를 시행하지 않았다.

피부사상균은 편측이나 양측으로 손을 침범할 수 있으나 피부과 임상에서는 양측 손백선증이 편측 손백선증보다 적게 관찰되며, 그 원인에 대해서는 아직 명확하게 알려져 있지 않다[11]. 이에 손에 발생한 백선증에 관하여 더 자세히 알아보기 위해 1997년 1월부터 2016년 12월까지 전북대학교 병원 피부과에 내원한 환자 중 임상 소견에 의하여 진단된 77명의 손의 바닥측에 발생한 얕은진균감염 환자를 대상으로 발생 빈도, 연령 및 계절 분포, 편측 또는 양측 여부, 동반 진균감염 등에 대해 분석하였다(Fig. 4). 편측 손에 병터가 있고 손바닥에서 시행한 KOH 검사에서 양성을 보인 경우를 편측 손의 얕은진균감염으로 진단하였고, 양측 손에 병터가 있고 적어도 한 쪽 손바닥의 KOH 검사에서 양성인 경우를 양측 손의 얕은진균감염으로 진단하였다.

상기 기간 동안 피부과에 내원한 34,816명의 신환자 중 손의 얕은진균감염 환자는 77명으로 0.22%를 차지하였다. 이 중 남성이 47명, 여성이 30명으로 발생비는 1.6:1로 남자에서 조금 더 많은 발생을 보였다. 연령별로는 40~59세에서 37명(48.1%)으로 가장 많았고 다음으로 60세 이상에서 두 번째로 많아 대부분 중년 이상의 연령에서 발생하였으며 평균 연령은 54.6세였다. 계절별로는 6~8월 사이의 여름에 43명(55.8%)로 가장 많은 발생을 보였으며 봄, 가을 그리고 겨울 순이었다. 편측에서 55명(71.4%), 양측에서 22명(28.6%)으로 편측에서 더 많이 발생하였고, 편측 병터에서는 좌측이 34명, 우측이 21명으로 발생비는 1.6:1로 좌측에서 더 높은 빈도로 발생하였다. 동반된 진균감염 중에서는 발의 얕은진균감염이 53.3%로 가장 많았으며 다음으로는 손발톱진균증이 36.2%로 나타났다.

양측 손에 발생한 얕은진균감염(백선증)은 편측에 발생한 예보다 적어, 임상 의사들은 양측 손에 발생한 백선증에 대해 다른 질환으로 오인할 가능성이 있을 수 있다. 이에 양측 손의 각화과다 인설 병터가 관찰되는 환자에서는 반드시 진균학적 검사를 실시하여 정확한 진단을 내려 적절한 치료를 시행해야 한다.

Conflict of interest

In relation to this article, I declare that there is no conflict of interest.

REFERENCES

1. Moon HJ, Lee JB, Kim SJ, Lee SC, Won YH. Clinical and mycological studies on dermatomycosis (1991-2000). Korean J Med Mycol 2002;7:78-85
2. Wilson M, Bender S, Lynfield Y, Finelli LJ. Two feet-one hand syndrome. Am Pod Med Assoc 1988; 78:250-253
3. Ahn HH, Park SD, Kim KM, Park CJ, Kim HW, Kim JP, et al. Infectious skin diseases, In: Korean

dermatological association, editors. Textbook of dermatology, 6th ed. Seoul: Korean medical books, 2014;425:429-430
4. Zhan P, Ge YP, Lu XL, She XD, Li ZH, Liu WD. A case-control analysis and laboratory study of the two feet-one hand syndrome in two dermatology hospitals in China. Clin Exp Dermatol 2010;35:468-472
5. Bjekić M. Two feet-one hand syndrome: A case report. Acta Fac med Naiss 2015;32:215-219
6. Curtis JW. The two feet-one hand disease. Bull Assoc Milit Dermatol 1964;13:1
7. Daniel CR, Gupta AK, Daniel MP, Daniel CM. Two feet-one hand syndrome: A retrospective multicenter survey. Int J Dermatol 1997;36:658-660
8. Duff M, Demidova O, Blackburn S, Shubrook J. Cutaneous manifestations of diabetes mellitus. Clin Diabetes 2015;33:40-48
9. Mendes AL, Miot HA, Haddad V Jr. Diabetes mellitus and the skin. An Bras Dermatol 2017;92:8-20
10. Bikowski J. Hyperkeratosis of the heels: Treatment with salicylic acid in a novel delivery system. Skinmed 2004;3:350-351
11. Scheinfeld NS. Skin disorders in elderly persons: Identifying fungal infections. Infect Med 2007;24:509-515