*Candida parapsilosis*에 의한 흑색 손발톱

중앙대학교 의과대학 피부과학교실[1], 진단검사의학과[2]

최선영[1] · 김인수[1] · 박귀영[1] · 이갑석[1] · 김범준[1] · 서성준[1]
김명남[1] · 홍창권[1] · 이미경[2]

= Abstract =

Melanonychia Caused by *Candida parapsilosis*

Sun Young Choi[1], In Su Kim[1], Kui Young Park[1], Kapsok Li[1], Beom Joon Kim[1], Seong Jun Seo[1], Myeung Nam Kim[1], Chang Kwun Hong[1] and Mi-Kyung Lee[2]

Departments of Dermatology[1] and Laboratory Medicine[2], Chung-Ang University College of Medicine, Seoul, Korea

Melanonychia is characterized by a tan, brown or black pigmentation within the nail plate. It results from increased melanin deposition. The stimulators and causes of melanonychia are numerous, but fungal melanonychia is rare. *Candida* species rarely cause black pigmentation of infected nails and only a few cases have been reported in the literature. We report a case of melanonychia in the left big toenail because of *Candida parapsilosis* in a 47-year-old woman without any pathologic history.

[Korean J Med Mycol 2012; 17(2): 51-55]

Key Words: *Candida parapsilosis*, Melanonychia, Onychomycosis

서 론

흑색 손발톱은 특징적으로 손발톱판에 갈색 또는 흑색의 색소가 나타나는 현상이다. 흑색 손발톱은 전신적 질환, 외상, 항암제 등의 약물, 감염, 멜라닌 세포에서 기원된 종양 등 다양한 원인에 의해 발생하지만[1,2], 그 중 진균 감염에 의한 경우는 드물다[3]. *Candida* 종에 의한 흑색 손발톱은 드물게 보고되어 있으며[4], 그 중에서도 *Candida parapsilosis*에 의한 흑색 손발톱은 국내 문헌 상에는 보고된 바가 없다.

접 수 일: 2012년 2월 17일, 수정일: 2012년 6월 18일
최종승인일: 2012년 6월 24일
†별책 요청 저자: 박귀영, 156-755 서울시 동작구 흑석로 102, 중앙대학교병원 피부과
전화: (02) 6299-1525, Fax: (02) 823-1049
e-mail: kyky@medimail.co.kr

저자들은 47세 여자 환자의 왼쪽 엄지 발톱에 발생한 *C. parapsilosis*에 의한 흑색 손발톱 1예를 경험하고 문헌 고찰과 함께 보고한다.

증 례

환 자: 김OO, 47세, 여자

주 소: 왼쪽 엄지 발톱에 발생한 흑색의 색조변성

현병력: 내원 1년 전 왼쪽 엄지 발톱에 무증상의 흑색의 색조변성이 발생하여 내원하였다.

과거력 및 가족력: 특이 사항 없음.

이학적 소견: 피부 소견 이외에 특이 사항 없음.

피부 소견: 왼쪽 엄지 발톱의 광범위한 흑색의 색소침착이 관찰되었다 (Fig. 1).

검사 소견: 시행하지 않음.

Fig. 1. Diffuse black pigmentation on the left big toenail.

Fig. 2. White to creamy, wrinkled colonies on Sabouraud dextrose agar plate on day 4.

진균학적 검사: 흑색의 발톱판에서 채취한 분말로 시행한 15% KOH 도말검사 상 가성균사(pseudohyphae)와 포자 (spore)들의 군집이 관찰되었다. Chloramphenicol을 첨가한 Sabouraud dextrose agar 배지에서 배양한지 4일 후 하얀색의 집락이 발생하였고 *Candida* 균종임을 확인할 수 있었다 (Fig. 2). Vitek2 YST test (bioMe´rieux, Marcy I'Etoile, France)를 이용하여 동정을 한 결과, *C. parapsilosis*로 밝혀졌다.

병리조직학적 소견: 발톱판 내에서 짧은 가성균사와 포자들이 관찰된다 (Fig. 3A, B). Periodic Acid Schiff (PAS) 염색에 양성 소견을 보이고 있으며 (Fig. 3C), Fontana Masson (FM) 염색상 발톱판 내에 멜라닌 색소가 증가되어 있으나, 비전형적인 멜라닌 세포의 증식은 관찰되지 않았다 (Fig. 3D).

치료 및 경과: 환자는 진단 후 타병원에서 치료 원하여 전원되었고, 3개월 간 경구 항진균제 투여 후 호전되었으며 이후 경과 관찰 중이다.

고 찰

흑색 손발톱은 특징적으로 손발톱판에 갈색 또는 흑색의 색소가 나타나는 현상으로 멜라닌 색소가 침착되어 발생한다. 흑색 손발톱의 원인으로는 전신적 질환이나 약물, 외상, 기타 다른 피부 질환이나 감염에 이르기까지 다양하다[1,2]. 손발톱에 나타나는 흑색의 형태는 임상적으로 광범위한 변색, 국소적 변색, 종축, 혹은 횡선으로 관찰된다. 광범위한 흑색 손발톱은 Addison씨 병, 포이츠-제거스 증후군, 방사선, 유방암, 영양실조, 갑상선기능항진증, *Proteus mirabilis*에 의한 조갑주위염 등과 연관되어 있을 수 있다[5].

흑색 손발톱의 원인 중 진균 감염으로 인한 경우는 드물다. 진균에 의한 흑색 손발톱은 진균이 형성한 멜라닌 색소에 의해 발생하게 되며, *Trichophyton rubrum*과 *Scytalidium dimidiatum*이 가장 많이 동정되는 균주이다[3]. 그 외에도 *Aspergillus niger*, *Exophiala*와 *Wangiella* 종, 혹은 *Alternaria alternate* 등의 흑색 곰팡이가 광범위한 갈색의 손발톱 변색을 유발한다[1]. 일반적으로 착색이 여러 개의 손발톱을 침범하고 종축의 형태

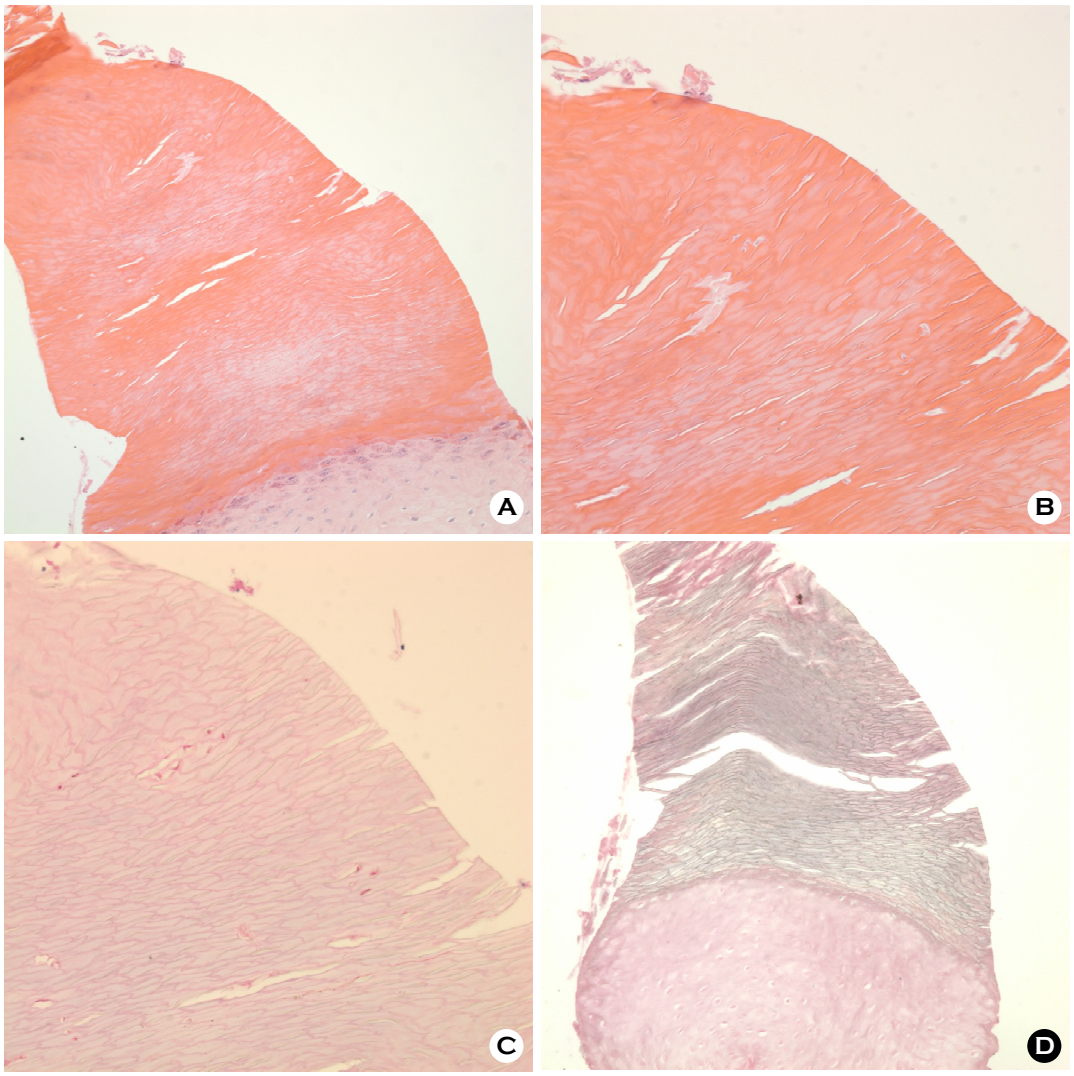

Fig. 3. (A, B) Biopsy from the left big toenail shows pseudohyphae and some blastospores on the nail plate section (H&E, **(A)** ×200, **(B)** ×400). **(C)** Fungal elements in the nail plate (PAS, ×400). **(D)** Melanin pigmentation is increased in the nail plate, but there is no evidence of atypical melanocytic proliferation (FM, ×200).

보다는 광범위한 변색으로 나타나게 되며, 손발톱의 각화증을 동반하는 경우 손발톱 밑 출혈을 일으킬 수 있고 이로 인한 흑갈색의 색조 변화가 생기기도 한다[6].

진균성 멜라닌은 진균의 성장에 필수적인 요소는 아니다. 하지만, 자외선이나 방사선, 열이나 추위 등의 주위 환경을 비롯하여, 항진균제, 항균펩타이드, 가수분해효소 등으로부터 진균을 보호하는 다양한 기능이 있다[7]. 또한 멜라닌 생성이 진균의 독력과 연관되어 있어 진균의 병원성에도 중요한 역할을 한다[7~9].

*Candida*에 의한 흑색 손발톱은 매우 드문 것으로 알려져 있으며, 국내 및 국외문헌 상에도 몇 예만 보고되어 있다[4,6,10~12]. (Table 1). 특히 *C. parapsilosis*에 의한 흑색 손발톱은 국내 문헌 상 보고된 바 없으며, 국외 문헌에 2예[6,10] 보고되어

Table 1. Summary of the clinical findings in the reported cases of melanonychia caused by *Candida* species

	Sex/Age	Duration	Site	Cause	Treatment
Lee et al[12] (1998)	F/55	1 month	Rt. thumb nail	*Candida* species	Amorolfine nail lacquer
	F/61	8 months	Lt. bigtoe nail	*Candida* species	Oral itraconazole
Lee et al[6] (2004)	F/49	5 months	Rt. thumb nail	*Candida tropicalis*	Oral terbinafine and itraconazole
	F/47	2 years	Rt. thumb nail	*Candida tropicalis*	Oral terbinafine
	M/61	3 months	Rt. bigtoe nail	*Candida parapsilosis*	Oral itraconazole
Gautret et al[6] (2004)	M/60	1 year	Lt. 3rd finger nail	*Candida parapsilosis*	Amorolfine nail lacquer
Parlak et al[4] (2006)	M/53	6 months	Rt. 4th finger nail	*Candida albicans*	Oral itraconazole
Our case	F/47	1 year	Lt. bigtoe nail	*Candida parapsilosis*	Antifungal agent

있다. *Candida*에 의한 흑색 손발톱의 발생 기전은 명확하게 밝혀진 바가 없다. 손발톱주위염에 의해 멜라닌 세포가 자극을 받아 발생하였을 것으로 추정하고 있으며[2], 최근 문헌 보고에 따르면 *Candida albicans*가 멜라닌을 합성한다는 연구 결과가 있다[13]. 하지만 생체 내에서 어떠한 요소가 *Candida*의 멜라닌 합성을 유발하는 지에 대해서는 아직까지 밝혀진 바가 없다[4].

본 증례는 한 개의 발톱만을 침범한 광범위한 흑색 손발톱으로, 환자는 다른 전신적 질환 및 외상, 약물 등의 병력이 없었다. 흑색 손발톱의 진단 시에는 발생 원인을 정확하게 진단하기 위하여, 특히 손발톱 밑 악성 흑색종과의 감별을 위해서, 조직검사를 시행하는 것이 원칙으로 되어 있다[14]. 환자는 내원 당시 시행한 KOH 도말검사 상 양성 소견을 보여 배양검사 및 동정을 시행하였고, 더불어 정확한 감별 진단을 위해 조직검사를 시행하였다. 그 결과, 진균검사 상 *C. parapsilosis*가 동정되었고, 병리조직학적으로 발톱판 내의 가성균사, 포자와 함께 멜라닌 색소가 증가되어 있는 소견을 보여서 *C. parapsilosis*에 의한 흑색 손발톱으로 확진하였다. 환자는 타 병원에서 3개월 간 경구 항진균제 투여 후 호전되었으며 이후 경과 관찰 중이다.

국외 문헌에 보고된 *C. parapsilosis*에 의한 흑색 손발톱은 2예[6,10]가 있다. Lee 등이 보고한 예[6]는 61세 남성의 오른쪽 엄지 발톱에 발생한 반점 모양의 흑색 손발톱 증례로, KOH 도말검사 상 음성을 보였으나, 배양검사에서 *C. parapsilosis*가 동정되었고, 조직검사는 시행하지 않았다. Gautret 등이 보고한 예[10]는 60세 남성의 왼쪽 세 번째 손톱에 발생한 종축의 흑색 손발톱 증례로, 진균학적 검사 상 *C. parapsilosis*가 동정되었으며, 조직학적 검사 상 악성 흑색종을 감별하였고, 항진균제 네일라카로 10개월 간 치료 후 호전되었다. 이 증례의 특이한 점은 환자가 두 가지의 *C. parapsilosis* 감염 위험 요인인 외상성 손톱 이형성 (traumatic dystrophy of the nail)과 정원 활동 (gardening activity)의 병력을 가지고 있었다는 점이다. 환자는 17년 전 왼쪽 세 번째 손가락 끝마디의 개방성 골절의 외상 병력이 있으며, 수술 후 손톱 이형성이 남아 있는 상태였다. 또한 환자는 흑색 손발톱 발생 당시 정원 활동을 하고 있었는데, *C. parapsilosis*는 토양에서도 분리되는 진균이기 때문에, 정원 활동이 *C. parapsilosis* 감염의 위험 요인이 된다. 반면 저자들의 증례에서 보고하는 환자는 특별한 병력이 없었으며 *C. parapsilosis* 감염 위험 요인을 가지고 있지 않았다.

*C. parapsilosis*에 의한 흑색 손발톱은 아직 국

내에서 보고된 바 없는 증례로 흥미롭게 여겨진다. 흑색 손발톱이 *Candida*에 의한 손발톱진균증의 전형적인 임상양은 아니지만, 흑색 손발톱이 나타나는 경우 진균 감염의 가능성을 생각해 보아야 하며, *Candida*에 의하여 발생하였을 가능성도 고려해야 하겠다.

REFERENCES

1. Haneke E, Baran R. Longitudinal melanonychia. Dermatol Surg 2001;27:580-584
2. Lateur N, Andre J. Melanonychia: diagnosis and treatment. Dermatologic Ther 2002;15:131-141
3. Perin C, Baran R. Longitudinal melanonychia caused by *Trichophyton rubrum*. J Am Acad Dermatol 1994; 31:311-316
4. Parlak A, Goksugur N, Karabay O. A case of melanonychia due to *Candida albicans*. Clin Exp Dermatol 2006;31:398-400
5. Leyden J, Spott D, Goldschmidt H. Diffuse and banded melanin pigmentation in nails. Arch Dermatol 1972;105:548-550
6. Lee SW, Kim YC, Kim DK, Yoon TY, Park HJ, Cinn YW. Fungal melanonychia. J Dermatol 2004;31:904-909
7. Hamilton AJ, Gomez BL. Melanins in fungal pathogens. J Med Microbiol 2002;51:189-191
8. Morris-Jones R, Youngchim S, Hextall JM, Gomez BL, Morris-Jones SD, Hay RJ, et al. *Scytalidium dimidiatum* causing recalcitrant subcutaneous lesions produces melanin. J Clin Microbiol 2004;42:3789-3794
9. Polak A. Melanin as a virulence factor in pathogenic fungi. Mycosis 1989;25:215-224
10. Gautret P, Rodier MH, Kauffmann-Lacroix C, Jacquemin JL. Case report and review. Onychomycosis due to *Candida parapsilosis*. Mycoses 2000; 43:433-435
11. Velez A, Fernandez-Roldan JC, Linares M, Casal M. Melanonychia due to *Candida humicola*. Br J Dermatol 1996;134:375-376
12. Lee IW, Choi EH, Lee WS, Lee SH, Ahn SK. Longitudinal melanonychia due to *Candida* species. Ann Dermatol 1998;10:281-284
13. Morris-Jones R, Gomez BL, Diez S, Uran M, Morris-Jones SD, Casadevall A, et al. Synthesis of melanin pigment by *Candida albicans* in vitro and during infection. Infect Immun 2005;73:6147-6150
14. Kim S, Kim WS, Lee JH, Yang JM, Lee ES. A clinicopathologic study of melanonychia. Korean J Dermatol 2006;44:1391-1396