항진균제 치료와 관련하여 임상 양상의 변화를 보인 잠행 백선

전북대학교 의학전문대학원 피부과학교실

이종선 · 조용선 · 송기훈 · 황수란 · 박 진 · 윤석권 · 김한욱

= Abstract =

Tinea Incognito with Changes in Clinical Feature Related to Antifungal Treatment

Jong-Sun Lee, Yong-Sun Cho, Ki-Hun Song, Su-ran Hwang, Jin Park, Seok-Kweon Yun and Han-Uk Kim

Department of Dermatology, Chonbuk National University Medical School, Jeonju, Korea

Clinical features of the dermatophyte infections of the glabrous skin can be altered by inappropriate treatment such as topical steroid treatment. We describe a case of dermatophyte infection with changes in clinical feature related to antifungal treatment. A 23-year-old woman presented with reddish annular scaly lesions on her right forearm. On the basis of the detection of hyphae on KOH examination, oral terbinafine 250 mg/day in combination with topical isoconazole was used for 3 weeks, but scattered papulopustules on erythematous bases occurred. Histopathologic examination revealed the presence of hyphae within the follicular infundibulum. Oral itraconazole 100 mg/day was administered for 2 weeks in combination with topical flutrimazole and produced a good clinical response. At her visit about 7 weeks after stopping itraconazole, agminated papulopustules on erythematous bases were seen on her right forearm. *Trichophyton mentagrophytes* was isolated on the culture of skin scraping from the surface of agminated lesions. She was successfully treated with oral fluconazole 150 mg weekly for 6 weeks and topical flutrimazole and isoconazole. **[Korean J Med Mycol 2011; 16(3): 118-123]**

Key Words: Changes in clinical feature, *Trichophyton mentagrophytes*

서 론

피부에 발생하는 백선 병변은 대부분 비교적 뚜렷한 경계를 보이는 인설성 반으로 나타나므로 진단에 큰 어려움이 없다[1]. 그러나 백선 병변에 국소 스테로이드제 등을 도포하는 경우 백선 고유의 모양이 비전형적으로 변형된 잠행 백선으로 진행하여 진단이 용이하지 않을 수 있다[2,3]. 잠행 백선은 습진모양 병변, 건선모양 병변, 태선모양 병변 등 다양한 임상 양상으로 나타날 수 있으며[3,4] 습진모양 병변이 가장 흔한 것으로 알려져 있다[4]. 저자들은 항진균제 치료와 관련하여 임상 양상의 변화를 보인 잠행 백선 1예를 경험하고 보고한다.

증 례

환 자: 최OO, 23세, 여자

접 수 일: 2011년 6월 21일, 수정일: 2011년 8월 25일
최종승인일: 2011년 8월 26일
†별책 요청 저자: 김한욱, 561-712 전북 전주시 덕진구 금암동 634-18, 전북대학교 의학전문대학원 피부과학교실
전화: (063) 250-1877, Fax: (063) 250-1970
e-mail: hanukkim@jbnu.ac.kr

Fig. 1. Scattered tiny papulopustules on erythematous bases on the right forearm.

Fig. 2. Agminated tiny papulopustules on erythematous bases on the same forearm.

주 소: 우측 아래팔에 발생한 홍반성 병변들

현병력: 내원 7개월 전 우측 아래팔에 벌레에 물린 듯한 2개의 반점이 발생하여 개인의원에서 국소 스테로이드 연고제로 치료 받았으나 병변은 더욱 악화되었다.

과거력: 환자는 병변 발생 이전에 동물과 접촉한 기왕력이나 애완동물을 기른 적은 없었으며 기타 특이사항 없음.

가족력: 특이사항 없음.

검사실 소견: 일반 혈액 검사, 간 기능 검사, 콩팥 기능 검사 결과는 정상 범위 이내였다.

피부 소견: 초진 당시 우측 아래팔에는 붉은 색의 고리모양의 인설성 병변들이 존재하였다. 경구 terbinafine 250 mg/day 및 isoconazole 크림으로 치료하여 호전되는 양상을 보였으나, 치료 3주 째 산재된 작은 구진과 농포들이 새롭게 관찰되었다 (Fig. 1). 경구 항진균제를 itraconazole로 교체하여 2주간 투약한 결과 피부 병변들이 소실되어 치료를 중단하였다. 그러나 치료를 중단한지 약 7주 후에 군집된 양상의 새로운 구진 및 농포들이 발생하였다 (Fig. 2).

병리조직학적 소견: 초진 후 3주간의 항진균제 치료에도 새로운 병변들이 발생하여 새롭게 발생한 농포에서 조직 검사를 시행하였다. 표피 내 군집된 호중구와 함께 진피의 털집주위, 털집, 혈관주위에 림프구 및 호중구의 침윤이 관찰되었다 (Fig. 3A). 각질층에서는 균사 또는 포자를 찾을 수 없었으나 연모의 털집 깔대기 (follicular infundibulum)에는 균사가 존재하였다 (Fig. 3B). 연속 절편의 PAS 염색에서는 균사 및 포자가 관찰되지 않았다.

진균 검사 소견: 초진 시 병변의 인설로 시행한 KOH 검사에서 균사가 관찰되었으나 초진 3주 후 새롭게 발생한 산재된 구진 농포성 병변에서는 KOH 검사상 균사가 관찰되지 않았다. 항진균제 치료 중단 후 발생한 군집성 병변들의 KOH 검사에서 균사가 관찰되었고, 병변부의 인설을 Sabouraud dextrose 배지에 배양하여 균집락들의 발생을 확인하였다. 균집락의 계대배양을 시행한 결과 전면에는 갈색을 띠는 흰색 가

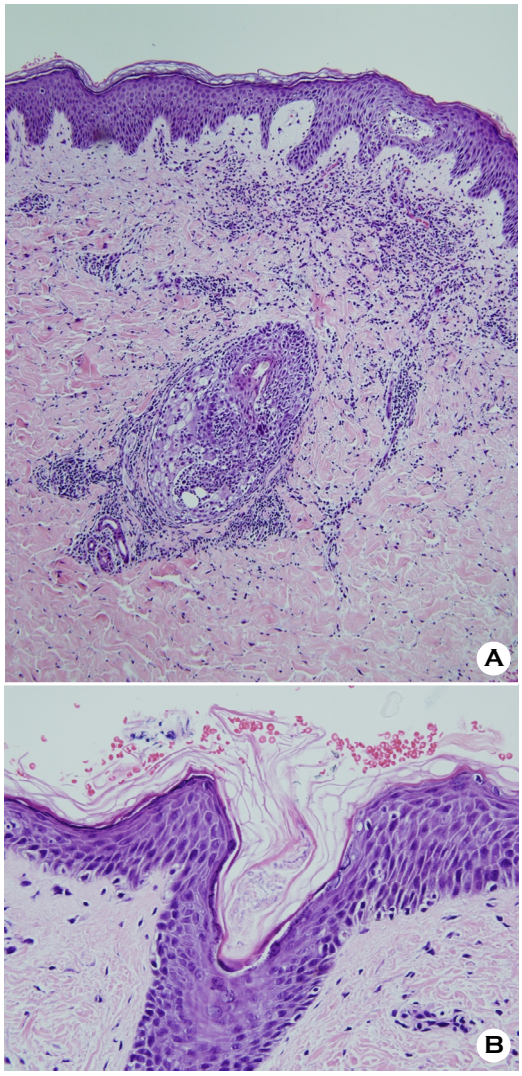

Fig. 3. (A) Perifollicular, follicular and perivascular inflammatory cells infiltrate on the superficial dermis with intraepidermal collections of neutrophils (H&E, ×100). **(B)** Fungal hyphae were found in follicular infundibulum (H&E, ×400).

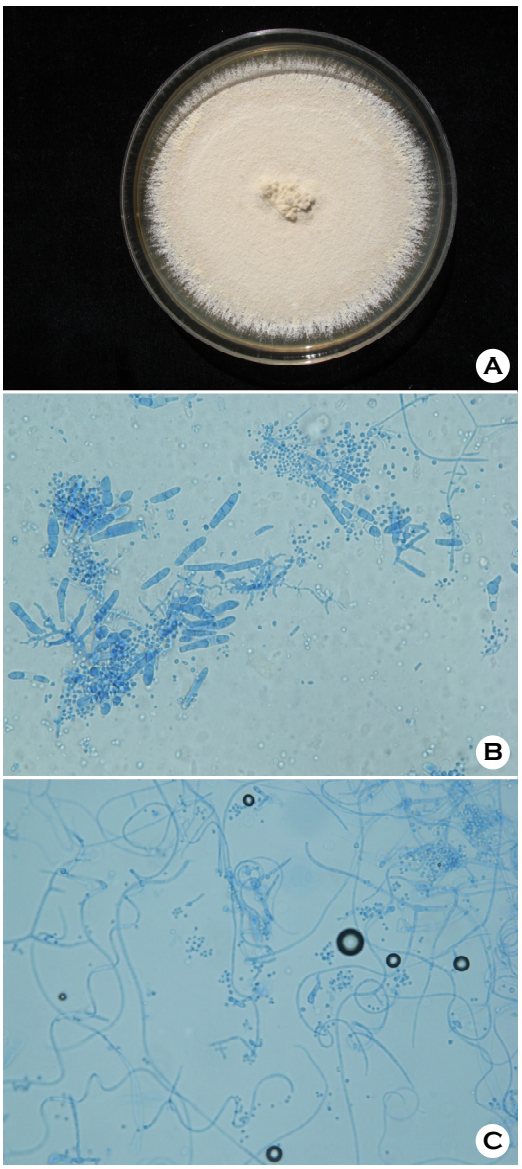

Fig. 4. (A) Brownish white, granular and powdery colony (Sabouraud dextrose agar, 25℃), **(B)** Microscopic examination revealed macroconidia, numerous microconidia and **(C)** spiral hyphae (Lactophenol cotton blue, ×400).

루를 뿌린 듯한 양상을 보이고 후면에서는 진한 홍갈색을 보이는 집락을 관찰할 수 있었다 (Fig. 4A). 집락 표면에 scotch tape를 접촉시킨 후 떼어서 lactophenol cotton blue로 염색한 뒤 광학 현미경으로 관찰한 결과, 엽궐련 (cigar) 모양의 대분생자와 다수의 포도송이 모양의 배열을 보이는 소분생자, 그리고 나선형 균사가 관찰되어 *Trichophyton mentagrophytes*로 동정하였다 (Fig. 4B, C).

치료 및 경과: 초진 시 잠행 백선으로 진단하고 경구 terbinafine 250 mg/day 및 isoconazole 크림으로 치료를 시작하였다. 그러나 위의 치료를

3주간 시행한 후에도 작은 구진과 농포들이 새로이 발생하였다. KOH 검사 상에서 음성 소견을 보여서 시행한 조직 검사에서 진균 감염을 확인하여 itraconazole 1일 100 mg 경구 투여와 함께 flutrimazole 크림을 사용하여 치료를 시작하였다. 치료 2주 후 피부 병변은 호전되었으나 더 이상의 치료가 이루어 지지 않았다. 치료 중단 약 7주 후 환자는 우측 팔의 병변이 있었던 부위에 군집성의 구진과 농포가 발생하여 내원하였고, 원인균으로 *Trichophyton mentagrophytes*가 동정되었다. 치료 약제를 fluconazole로 변경하여 1주 1회 150 mg 경구 투여와 함께 flutrimazole과 isoconazole 크림을 도포하였다. 치료 시작 4주째부터 피부 병변 소실되었고 2주간 더 치료 후에도 새로운 병변 발생이 없어 완치된 것으로 판단하고 치료를 종료하였다. 치료 종료 1년 후 환자와의 연락을 통해 피부 병변의 재발이 없음을 확인하였다.

고 찰

성모가 없는 부위에 발생하는 몸백선이나 샅백선 등의 전형적인 병변은 경계가 분명하고 경계부의 내측은 치유되는 양상을 보여 임상적으로 진단이 가능하나[1], 다른 질환으로 오인하여 국소 스테로이드제, 국소 면역조절제 등을 사용하는 경우 잠행 백선으로 변형될 수 있다[2,3,5~7]. 잠행 백선은 전형적인 백선 병변에서 관찰되는 고리모양 병변 이외에도 다양한 임상 양상으로 나타날 수 있으며[5,8], Romano 등[4]은 잠행 백선이 습진, 농가진, 주사, 원반모양 홍반루푸스, 미세한 인설성 무색소 반 (finely scaly achromic patches), 건선, 지루피부염 등의 다양한 모양으로 나타난다고 보고하였다. 현재까지 대한피부과학회지와 대한의진균학회지에도 비전형적인 임상형태를 보이는 잠행 백선 증례들이 보고된 바 있으나[7,9~12], 본 증례와 같이 항진균제 치료와 관련하여 임상 양상의 변화를 보인 증례는 찾을 수 없었다 (Table 1).

본 증례는 초진 당시 보였던 아래팔의 홍반성 고리모양 인설성 병변들이 3주간의 terbinafine 복용과 국소 항진균제의 병용 치료 후에 산재된 구진과 농포의 양상으로 변화하였고, itraconazole 투약 중단 7주 후에는 군집성 경향을 보이는 구진과 농포들이 동일한 아래팔에 관찰되었다. 이는 환자가 국소 및 전신 스테로이드제의 사용을 중단하고 항진균제 복용 및 국소 도포로 치료하였음에도 피부 병변의 비전형적인 변화를 보여 항진균제 치료와 연관되어서도 병변의 임상 양상

Table 1. Clinical manifestations of previous reported cases of tinea incognito in Korean dermatologic literature and the Korean Journal of Medical Mycology

Reference	Sex/age (years)	Previous treatment	Clinical features	Isolated species
7	M/8	Topical 1% Pimecrolimus	Slightly erythematous scaly patch	*Trichophyton mentagrophytes*
9	F/47	Topical steroid	Erythematous papules and scaly patches	*Trichophyton mentagrophytes*
10	F/64	Topical steroid	Ill defined erythematous patches and nodules	*Trichophyton mentagrophytes*
11	F/70	Topical steroid	Erythematous scaly papules with some telangiectatic patches	*Trichophyton rubrum*
12	M/49	Oral and topical steroid	Erythematous pathces and tender pustules	*Trichophyton rubrum*
Present case	F/20	Topical steroid	Scattered tiny papulopustules on erythematous bases Agminated tiny papulopustules on erythematous bases	*Trichophyton mentagrophytes*

이 변하는 것을 알 수 있었던 증례였다. 임상 양상의 변화는 전신 항진균제 투약 기간이 부족하여 연모나 털집 깔대기에 잔존한 피부사상균이 투약 중단 후 활성화되었기 때문일 것으로 추측된다.

백선의 진단은 특징적인 임상 양상 및 KOH 검사로 균사를 관찰하는 것이지만, 임상 양상이 비특이적이거나 KOH 검사에서 음성인 경우 조직 검사, 배양 검사가 필요한 경우도 있다. Eby와 Jetton[13]은 얼굴 백선에서 KOH 검사를 시행하였는데 각질에서는 균사를 관찰할 수 없었고, 연모에서 털바깥곰팡이 (ectothrix) 형태로 연모를 침범한 포자를 발견하였으며, Gómez-Moyano와 Crespo-Erchiga[14] 또한 연구대상 중 61%가 인설에서는 균사가 없었고 연모에서만 발견되어 연모를 채취하여 진균학적 검사를 수행할 필요성이 있음을 강조하였다. 그리고 Kim 등[15]은 총 19예의 백선 (얼굴, 몸, 샅)에서 조직 검사를 시행하여 표피에서 16예에서 균사가 관찰되었고, 10예에서는 연모 털집에서 균사가 관찰되었음을 보고하였는데 연모 털집에서 균사가 관찰된 10예 중 3예의 표피에서는 균사가 관찰되지 않았다고 하였다. 본 증례에서도 국소 항진균제와 경구 terbinafine의 병용 치료에도 새로운 병변이 발생하여 KOH 검사를 시행하였으나 균사는 관찰되지 않았고, 조직 검사에서 연모 털집 깔대기 (follicular infundibulum)에만 균사가 존재함을 확인하였다. 따라서 인설의 KOH 검사에서 균사가 관찰되지 않는 경우 연모를 채취하여 피부사상균의 감염 여부를 검사할 필요성이 있으며, KOH 검사 결과가 음성이라도 임상적으로 백선이 의심되는 경우 조직 검사 혹은 진균 배양검사를 통해 진균 감염을 진단하려는 노력이 필요하리라 생각된다.

몸백선과 같이 성모가 없는 피부에 발생하는 백선의 치료는 항진균제의 국소도포를 원칙으로 하지만, 병소가 광범위하게 퍼져 있거나 치료에 저항할 때는 경구용 항진균제를 2주 내지 4주간 투여할 수 있으며[1], 잠행 백선의 치료에도 경구용 항진균제가 필요할 수 있다[16,17]. Gómez-Moyano와 Crespo-Erchiga[14]는 얼굴 백선 혹은 몸백선에서 이전에 국소 스테로이드제의 사용 기왕력, 염증성 혹은 긁힌 병변과 모낭성 미세 농포의 존재, 긁었을 때 짧고 미세한 털이 쉽게 탈락, 국소 항진균제 치료에 저항하는 임상 양상, KOH 검사에서 털안 혹은 털바깥 곰팡이증의 확진, 동물친화성 혹은 토양친화성 균의 동정과 같은 항목들이 연모 백선 (tinea of vellus hair)의 진단적 실마리가 될 수 있으며, 이때는 머리 백선에 준하여 전신 항진균제를 사용하여야 한다고 하였다. 본 증례에서는 초기에 terbinafine과 itraconazole 경구 투여 및 국소 항진균제 도포 등의 몸백선 치료에 합당한 두 차례의 치료를 시행하였음에도 치료가 성공적이지 못하였고 fluconazole 150 mg을 1주 1회로 6주간 투약하여 치료를 종료하였다. 본 환자는 연모의 피부사상균 감염이 있었을 것으로 추정되었으며, 치료 실패의 이유는 terbinafine과 itraconazole의 투약 기간이 연모 또는 연모 털집 깔대기의 감염을 치료하기에 불충분하였기 때문으로 생각해볼 수 있었다. 따라서 비전형적인 임상 양상을 보이는 성모가 없는 부위에 발생한 백선 병변의 KOH 검사 시에 연모에 대한 검사도 관심을 가지고 시행할 필요성을 느꼈으며, 연모의 피부사상균 감염 시의 적절한 전신 항진균제의 투약 기간에 대해서는 좀 더 연구가 필요할 것으로 사료된다.

저자들은 항진균제 치료와 관련하여 임상 양상의 변화를 보인 잠행 백선 1예를 경험하고 보고한다.

REFERENCES

1. Roh JY, Park SD, Lee JH, Lee JH, Park CJ, Kim HU, et al. Infectious skin diseases, In: KDA textbook editing board, editors. Dermatology. 5th ed. Seoul: Ryo Moon Gak, 2008:350-351
2. Ive FA, Marks R. Tinea incognito. Br Med J 1968; 3:149-152

3. Romano C, Asta F, Massai L. Tinea incognito due to *Microsporum gypseum* in three children. Pediatr Dermatol 2000;17:41-44
4. Romano C, Maritati E, Gianni C. Tinea incognito in Italy: a 15-year survey. Mycoses 2006;49:383-387
5. Siddaiah N, Erickson Q, Miller G, Elston DM. Tacrolimus-induced tinea incognito. Cutis 2004;73: 237-238
6. Crawford KM, Bostrom P, Russ B, Boyd J. Pimecrolimus-induced tinea incognito. Skinmed 2004;3:352-353
7. Choi YL, Kim JA, Rho NK, Lee DY, Lee JH, Yang JM, et al. A case of tinea incognito induced by 1% pimecrolimus (Elidel) cream. Korean J Dermatol 2006;44:731-733
8. Wacker J, Durani Bk, Hartschuh W. Bizarre annular emerging as tinea incognito. Mycoses 2004;47:447 -449
9. Yang CW, Lee BG, Lee MH, Kim NI. A case of tinea incognito. Korean J Dermatol 1989;27:79-82
10. Kang HY, Son, HC, Lim YS, Cho YW, Han JY. A case of tinea incognito on the face due to trichophyton mentagrophytes. Korean J Dermatol 2000;38:1124 -1126
11. Kim KJ, Jee MS, Choi JH, Sung KJ, Moon KC, Koh JK. A case of tinea incognito presented as folliculitis. Korean J Dermatol 2001;39:1328-1330
12. Han TY, Rho YK, Seo SJ, Hong CK, Song KY. A case of tinea incognito presented like furunculosis. Korean J Med Mycol 2008;13:138-141
13. Eby CS, Jetton RL. Nannizzia incurvata infection of vellus hair. Br J Dermatol 1971;85:582-584
14. Gómez-Moyano E, Crespo-Erchiga V. Tinea of vellus hair: an indication for systemic antifungal therapy. Br J Dermatol 2010;163:603-606
15. Kim SW, Kim SY, Cho BK. Histopathologic study of dermatophytosis. Korean J Dermatol 1995;33:421 -429
16. Jacobs JA, Kolbach DN, Vermeulen AH, Smeets MH, Neuman HA. Tinea incognito due to *Trichophyton rubrum* after local steroid therapy. Clin Infect Dis 2001;33:E142-E144
17. Guenova E, Hoetzenecker W, Schaller M, Röcken M, Fierlbeck G. Tinea incognito hidden under apparently treatment-resistant pemphigus foliaceus. Acta Derm Venereol 2008;88:276-277